

Pré-orthodontie pédiatrique : approche ostéopathique en complément

Pediatric pre-orthodontics : osteopathic approach in complement

THOMAS KALUZNY¹, (Ostéopathe dipl. CDS)

1 Enseignant post-gradué Fédération Suisse des Ostéopathes, Ecole d'Ostéopathie de Genève, SCOM Belgique

Source de Financement de l'étude : aucune source de financement

L'auteur atteste ne pas avoir de conflit d'intérêts dans la réalisation de ce travail

Keywords

Orthodontics, craniofacial dysfunction, osteopathy, orofacial dysfunction, swallowing, oral respiration, pediatrics, myofunctional

Mots clés

Orthodontie, dysfonction crânio-faciale, ostéopathie, dysfonction oro-faciale, déglutition, respiration buccale, pédiatrie, myofonctionnel

Abstract

Introduction: the objective of this narrative review is to address oro-facial dysfunctions and their possible impacts on craniofacial and orthodontic development in children. The impact of orthodontic asymmetry on posture will be addressed through an experimental mandibulo-vertebral model.

Development: the osteopathic approach relies on researches run for over 40 years by dentists, orthodontists and maxillofacial surgeons. The treatment aim is to standardize the compression forces at the cranial sutures (bone growth site in children), to restore the correct function of certain facial muscles, and finally to correct an infantile swallowing largely responsible for the lack of transversal development of the maxillary bones, while ensuring that the posture of the growing child does not suffer from the pre-existing orthodontic pathology. An orthodontic asymmetry has potentially an impact on the balance of the spine. Risk factors such as oral respiration and sucking (thumb, lollipop) strongly interfere with the child's good craniofacial development. This approach is illustrated by the clinical case of a child with cross occlusion and a unilateral class II, as well as a postural adaptation to his occlusal asymmetry.

Discussion: the results are very encouraging because the orthodontic pathology has been corrected through myofunctional rehabilitation. Further work should study in more details the contribution of osteopathic techniques in the follow-up of such cases. The mandibulo-vertebral concept also requires more studies as it could represent a typical model of postural

Résumé

Introduction: cette revue narrative a pour objectifs de mettre en lumière les dysfonctions oro-faciales ainsi que leurs possibles impacts sur le développement crânio-facial et orthodontiques chez l'enfant. La répercussion d'une asymétrie orthodontique sur la posture sera abordée à travers le modèle mandibulo-vertébral expérimental proposé dans cet article.

Développement: l'approche ostéopathique s'appuie sur des travaux de recherches effectués depuis plus de 40 ans par des dentistes, orthodontistes et chirurgiens maxillo-faciaux. Il s'agit de normaliser les forces de compression au niveau des sutures crâniennes (site de croissance osseuse chez l'enfant), de restituer la juste fonction de certains muscles faciaux, et enfin de corriger une déglutition infantile responsable en grande partie du manque de développement transversal des os maxillaires, le tout en s'assurant que la posture de l'enfant en pleine croissance ne subisse pas la pathologie orthodontique déjà présente. Une asymétrie orthodontique a potentiellement un impact sur l'équilibre de la colonne vertébrale. Des facteurs de risques tels que respiration buccale et habitudes de succion (pouce, lolette) entravent fortement le bon développement crânio-facial de l'enfant. Cette approche est illustrée par le cas clinique d'un enfant présentant une occlusion croisée et une classe II unilatérale ainsi qu'une adaptation posturale à son asymétrie occlusale.

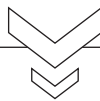
Discussion: les résultats sont très encourageants car la pathologie orthodontique a été corrigée à travers la rééducation myofonctionnelle. L'apport de techniques ostéopathiques dans le suivi

adaptation in the descendant cases and prove to be useful in everyday practice.

Conclusion: the pediatric pre-orthodontic approach is a minimally invasive early management method that has been proven useful for many years. It should be done in a multidisciplinary way in order to better prevent the risks associated with the occurrence of oro-facial dysfunction. It is compatible with a holistic view of osteopathy.

de tels cas devrait être étudié plus en détail par de futurs travaux. Le concept mandibulo-vertébral proposé mériterait également d'être approfondi par des études car il pourrait représenter un modèle type d'adaptation posturale dans les cas descendants et s'avérer bénéfique dans la pratique quotidienne.

Conclusion: l'approche pré-orthodontique pédiatrique est une prise en charge minimalement invasive et précoce qui a fait ses preuves depuis de nombreuses années déjà. Elle devrait être conduite de manière pluridisciplinaire afin de mieux prévenir les risques liés à l'apparition de dysfonctions oro-faciales. Cette approche, ainsi que le modèle mandibulo-vertébral expérimental proposé sont compatibles avec une vision holistique de l'ostéopathie.



Introduction

En observant les crânes et les faces des premiers hominidés, on constate, entre autres, que l'évolution a mené à un élargissement des arcades dentaires supérieures et inférieures. Pourtant depuis 300 ans il apparaît que le diamètre maxillaire tend à diminuer⁽¹⁾ par rapport aux crânes de nos ancêtres pré-historiques. Est-ce le résultat d'une évolution génétique très rapide ou l'influence de dysfonctions oro-faciales sur le développement crânio-facial ?

Les dysfonctions oro-faciales sont associées à des troubles orthodontiques, pourtant et malgré l'état des connaissances actuelles en matière de croissance crânio-faciale, peu de prises en charge orthodontique semblent s'y intéresser. Il est plus fréquent de parler d'extractions dentaires pour créer de la place dans des mâchoires atrophiées associées à des voies nasales étroites alors que l'on sait qu'une absence de respiration nasale est associée à des dysmorphoses faciales⁽²⁻⁴⁾. De plus, une meilleure croissance maxillaire et mandibulaire en cas de respiration nasale est observée après adénoïdectomie⁽⁵⁾. La langue a une action expansive bien connue sur le palais écrivait déjà *Jean Delaire* en 1971; ainsi les muscles releveur de l'aile du nez, buccinateurs et des lèvres participent au développement du maxillaire⁽⁶⁾. L'équilibration de la fonction myofaciale rétablit un bon développement maxillaire et mandibulaire⁽⁷⁻¹⁰⁾ et constitue une méthode peu invasive et qui a fait ses preuves

Les pathologies orthodontiques ne sont pas toujours symétriques dans le plan frontal. Il est fréquent de trouver une occlusion croisée unilatérale par exemple. Cette asymétrie occlusale pourrait avoir un impact sur la posture. D'autant que des corrélations ont été établies entre certaines pathologies orthodontiques et scolioses⁽¹¹⁾.

Cette revue narrative a pour objectifs :

- de rappeler les bases du développement crânio-facial en les intégrant dans la pratique ostéopathique.
- d'inclure la composante posturale dans le complexe orthodontique à l'aide d'un modèle mandibulo-vertébral expérimental.

- d'apporter un éclairage sur l'apparition des problèmes orthodontiques de plus en plus fréquents par une approche myofonctionnelle des facteurs de risques grâce à la présentation d'un cas clinique.

Développement

Hominisation du crâne

Les premières mâchoires articulées sont apparues chez les vertébrés aquatiques il y a environ 400 millions d'années. C'est le passage du stade agnathe au stade de gnathostome. La mandibule est formée de plusieurs os. L'articulation s'effectue entre l'os articulaire et l'os carré qui présente une protubérance. La mandibule est quant à elle constituée de l'os dentaire, l'os angulaire et l'os articulaire. Au fil de l'évolution, l'os dentaire s'allonge postérieurement au profit d'une réduction de volume des os angulaire, articulaire et carré.

Dès l'apparition des mammifères primitifs, l'os dentaire constitue à lui seul la mandibule. Il y a apparition d'un condyle articulaire et migration des os qui formaient l'articulation dans l'oreille moyenne. L'os carré devient l'enclume et l'os articulaire devient le marteau.

Il y a moins de 5 millions d'années apparaît l'homo Australopithèque.

Australopithèque africanus possède un crâne démontrant qu'il s'agit d'un hominidé capable de mâcher des nourritures coriaces. Les dents broyeuses sont grandes et robustes. Elles composent une arcade dentaire qui contient des molaires et des prémolaires. Les canines des mâles ne dépassent pas la hauteur des autres dents. La face est aplatie et en retrait. La voûte crânienne est arrondie et renferme un cerveau plus développé (que celui du singe) de l'ordre de 480 cm³. Le trou occipital est plus avancé au niveau du crâne (avancée de la colonne vertébrale) lui permettant un début de bipédie.

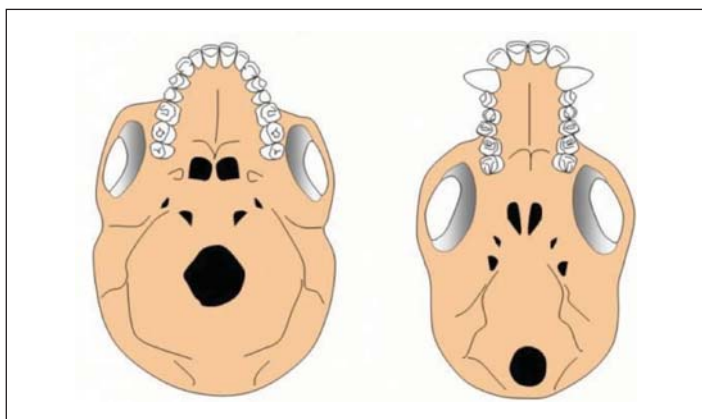
Et 4 millions d'années plus tard, apparaît homo Erectus, futur homme moderne. Sa boîte crânienne domine l'ensemble du crâne. Le volume endocrânien atteint 800 cm³ soit plus que chez aucun autre hominidé. L'apparition des « bosses pa-

riétales « révèle un développement en hauteur du cerveau et l'expansion des aires corticales. L'appareil masticateur se réduit considérablement. La face n'occupe plus que 30 % du volume du crâne comparé aux 45 % chez les australopithèques. De profil, ce sont maintenant le nez et les dents de devant (région prémaxillaire) qui deviennent saillants. Si les pommettes (zygomatiques) et les arcades sourcilières restent assez développées, les muscles temporaux se révèlent plus graciles. Cela peut probablement s'expliquer par le fait qu'homo Erectus fut le premier hominidé à maîtriser le feu. De ce fait il a commencé à cuire ses aliments donc sa mastication a changé. Puis est apparu l'homme de Néandertal et finalement homo Sapiens il y a de cela environ 200'000 ans.

Homo Sapiens n'a pas de torus sus-orbitaire, sa mâchoire est en U et sa face est plate. Sa mâchoire est plus fine mais plus large, son front est relevé et son volume crânien est plus important (1400 cm³). De plus, il ne possède pas de chignon occipital. Sa tête ne s'étire pas vers l'arrière, l'homo Sapiens est donc un brachycéphale et les caractères simiens ont disparu.

En résumé, l'évolution se traduit par un recul et une bascule vers l'arrière du massif facial (contraction crânio-faciale) grâce à un relâchement des contraintes latérales. Il en résulte une augmentation de taille du maxillaire et de la mandibule transversalement. Parallèlement, le crâne subit une augmentation spectaculaire de son volume et la bipédie fait son apparition (Figure 1). La bipédie et l'hominisation du crâne sont concomitantes. La colonne vertébrale se déplace sous la base crânienne et le massif facial recule sous le crâne. Chez le quadrupède, la mâchoire est longue et plus fine. Ainsi, plus le primate se redresse, plus sa mâchoire s'élargit et se verticalise sous le crâne. L'élargissement est une adaptation physiologique car le recul de la mandibule menace d'écraser les voies respiratoires. C'est un impératif vital. L'augmentation du volume crânien justifie aussi une augmentation de taille des mâchoires et des voies respiratoires supérieures : il faut assurer une bonne vascularisation et une bonne oxygénation cérébrale.

L'évolution a pris quelques millions d'années pour élargir les maxillaires, mais pourtant depuis près de 300 ans nos mâchoires rétrécissent ou plutôt ne grandissent plus suffisamment ⁽¹⁾. Les chiffres parlent d'eux-mêmes : 53,6 % de la population suisse âgée de 15 à 24 ans porte ou a porté une fois dans sa vie un appareil dentaire, selon l'enquête sur la santé des Suisses de 2012 (Office fédéral de la statistique).



› Figure 1 : crânes Homme-Chimpanzé

Développement crânio-facial

Le développement crânio-facial est génétiquement programmé mais il est également environnement dépendant. Le crâne se divise en voûte crânienne et base crânienne, tous deux appartenant au neurocrâne, ainsi que la face, elle-même faisant partie du viscérocrâne. La voûte et la face sont d'origine membraneuse alors que la base est cartilagineuse. La croissance de la voûte est liée au développement de l'encéphale. La voûte croît très rapidement durant les premières années pour ralentir vers 7 ans (90 % du volume du crâne adulte). La croissance de la voûte se fait donc par ossification des différentes sutures. Mais les fontanelles jusqu'à leur ossification (vers 2-3 ans) agissent comme des joints de décompression (croissance) et de compressions (accouchement). Lors de la croissance et de « l'ossification » des sutures un phénomène d'apposition et de résorption des faces internes et externes des os s'effectue pour aboutir aux sutures définitives et leurs biseaux. La voûte membraneuse est sous l'influence de facteurs biologiques et mécaniques et nécessite une force intrinsèque expansive (cerveau) pour stimuler ses sutures et donc croître. La croissance de la base du crâne se fait essentiellement sur les synchondroses sphéno-ethmoïdale et sphéno-basilaire (jusqu'à 21 ans). En revanche la croissance de la face dure plus longtemps que celle de la voûte et de la base crânienne. L'aspect définitif de la face est atteint vers 25 ans environ. On distingue 3 étapes essentielles à la croissance faciale :

- de 0 à 6 ans l'étage supérieur (fronto-orbitaire) : étage du V1 (nerf ophtalmique).
- de 3 à 12 ans l'étage moyen (maxillaire) et inférieur (mandibulaire) : étage du V2 (nerf maxillaire) et V3 (nerf mandibulaire).
- après 12 ans l'étage inférieur.

La langue va jouer un rôle clé dans le développement de la face ⁽¹²⁾. Elle devient un véritable conformateur buccal selon Delaire. ⁽⁶⁾ De 0 à 2 ans environ la principale fonction de la langue est la succion, dans un mouvement antéro-postérieur. C'est ce que l'on appelle la déglutition infantile ou primaire. Puis avec l'apparition des incisives (entre 6 et 24 mois) la cavité buccale se referme et piège la langue dans la bouche. C'est à ce moment précis que la déglutition de l'enfant doit changer et devenir une déglutition adulte ou secondaire. Elle se caractérise par une position haute de la langue : la langue est plaquée au palais et exerce une force expansive sur les secteurs latéraux des deux demi-maxillaires stimulant ainsi la suture intermaxillaire et induisant le mouvement physiologique de rotation externe des maxillaires et donc la croissance de ceux-ci dans le plan frontal. La langue est donc essentielle à la croissance faciale. On peut donc affirmer que la langue est aux maxillaires ce que l'encéphale est à la voûte : un moteur de croissance. Les muscles buccinateurs, quant à eux, jouent un rôle de barrière pour les molaires et pré-molaires de manière à empêcher une version vestibulaire (bascule vers l'extérieur) sous la poussée de la langue. Même chose pour l'orbiculaire supérieur qui contient les incisives supérieures et empêche une poussée exagérée du pré-maxillaire. Il semble y avoir un équilibre de force entre les muscles faciaux (extrinsèques) et

la langue (intrinsèque) afin de pouvoir assurer une croissance harmonieuse de la face. La mastication en mouvement de latéralité et de protrusion stimule le cartilage de conjugaison au niveau de l'articulation temporo-mandibulaire (ATM). La pression inter-dentaire due à la trituration du bol alimentaire a également un effet sur la croissance mandibulaire.

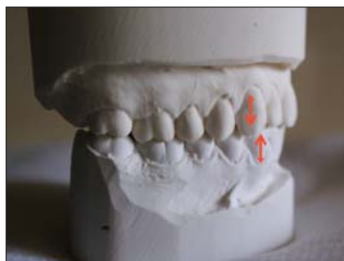Pathologies orthodontiques

On distingue 2 groupes d'affections :

- Pathologies d'arcades dentaires (classe squelettique)
- Pathologies dentaires pures (classe d'Angle)

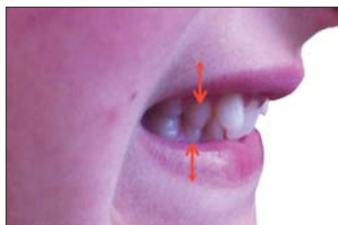La classe squelettique sera définie par les rapports de taille entre l'arcade dentaire maxillaire et mandibulaire. Par rapport à cette classification, la classe I représente le modèle physiologique de référence. La classe II représente une hypoplasie de la mandibule et la classe III une hyperplasie.

La pathologie dentaire se caractérise par une malposition dentaire pure sur l'arcade. La classe d'Angle se définit à partir d'une classe squelettique I, on considère la position des canines supérieures par rapport aux canines inférieures. Le modèle physiologique de référence étant la classe I, on décrit 3 classes d'Angle pathologiques : classe II1, classe II2 et classe III. La classe I est ce que l'on appelle la normocclusion. Elle se définit par la position des dents mandibulaires (des canines aux molaires) en-avant d'une demi-dent de leurs homologues maxillaires. Si on se réfère à la canine, la canine mandibulaire (en occlusion dentaire) doit se positionner à la hauteur de l'intervalle canine-latérale maxillaire (Figure 2). A noter également que la normocclusion implique que les dents mandibulaires sont inscrites à l'intérieur les dents maxillaires.

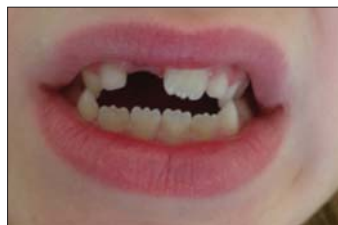

> Figure 2 : classe I squelettique

La classe II1 (Figure 3) se définit par une position inversée par rapport à la classe I, c'est-à-dire que la canine supérieure se positionne en-avant de son homologue inférieure, avec des incisives supérieures qui partent très antérieurement (overjet). La classe II2 (Figure 4) est similaire à la classe II1 mais avec une position des incisives supérieures en version linguale.



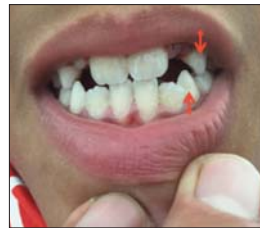> Figure 3 : classe II 1



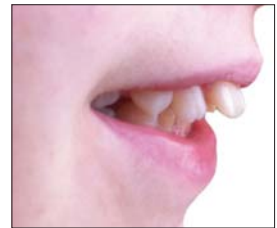> Figure 4 : classe II 2

La classe III (Figure 5) est quant à elle une exagération de la classe I avec une mandibule trop en avant.

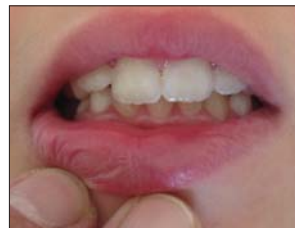Il faut également considérer les pathologies orthodontiques dans le plan frontal. On peut donc trouver une occlusion croisée partielle ou complète (la denture inférieure recouvre la denture supérieure) (Figure 6), un désalignement de la ligne médio-incisive et des encombrements incisifs par manque de place. Il existe également des défauts de recouvrement des incisives inférieures par manque (open bite) (Figure 6) ou par excès (deep bite) (Figure 7).



> Figure 5 : classe III



> Figure 6 : occlusion croisée avec béance antérieure



> Figure 7 : Deep bite

Les dysfonctions oro-faciales

Une déglutition infantile ou primaire persistante chez le jeune enfant peut avoir comme conséquence directe un déficit de croissance des deux demi-maxillaires⁽¹³⁾ avec à la clé des fosses nasales souvent étroites, un palais étroit et haut (type gothique) et un overjet des incisives supérieures. La déglutition infantile peut donc induire une occlusion croisée, une classe II et un encombrement du bloc incisif. Le maintien de tout réflexe de succion⁽¹⁴⁾ (pouce, lolette, biberon, etc) au-delà de 2-3 ans, peut empêcher l'enfant de faire la transition naturelle à une déglutition secondaire. Une fois cet âge dépassé et les réflexes de succion supprimés, il est très fréquent que l'enfant ne corrige pas automatiquement sa déglutition infantile, car la langue continue à se faufiler à travers une béance et/ou un overjet.

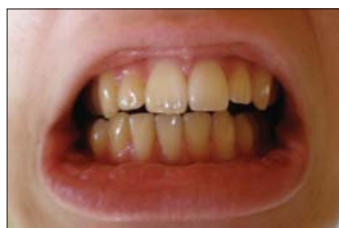La respiration buccale⁽¹⁵⁾ est, pour des raisons évidemment mécaniques, toujours associée à une déglutition primaire (il est très difficile de déglutir la langue au palais et la bouche ouverte). Elle a pour conséquence un déficit de croissance de l'étage moyen de la face et un allongement de celle-ci⁽³⁾, un assèchement buccal, une hypertrophie amygdalienne (à noter que l'hypertrophie amygdalienne ainsi que celle des végétations peut être la cause d'une respiration buccale), des ronflements et de possibles apnées du sommeil. La respiration buccale est en règle générale associée à des rhinites chroniques⁽⁴⁾ ou d'amygdales hypertrophiées. Il est à relever que les allergies aériennes ou alimentaires peuvent être à l'origine de rhinites chroniques.

L'incompétence labiale supérieure (muscle orbiculaire supérieur hypotone) avec hypertonie du muscle carré du menton com-

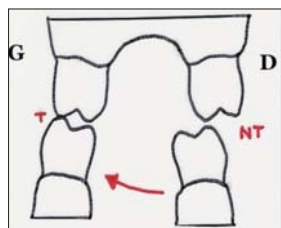
pensatoire est très fréquente et associée à la déglutition primaire⁽¹⁶⁾. Elle est même souvent la conséquence d'une déglutition primaire (l'overjet des incisives supérieures empêche le muscle orbiculaire supérieur de travailler correctement). Avec une lèvre supérieure incompetente c'est le muscle carré du menton qui va compenser pour obtenir l'occlusion labiale, afin que l'individu puisse respirer par le nez bouche fermée. Mais une contraction permanente de ce dernier peut avoir pour conséquence de bloquer la croissance de la branche horizontale de la mandibule induisant ainsi une classe II⁽¹⁷⁾.

Le mouvement de latéralité

La mâchoire humaine possède la particularité de n'être pas limitée dans le seul mouvement d'ouverture-fermeture et protrusion-rétrusion. Elle permet des mouvements de latéralité ou diduction. C'est du reste le mouvement principal qui doit être réalisé lors de la mastication. Une mastication fonctionnelle est une mastication qui se réalise en latéralités gauche et droite alternées. Une latéralité droite mobilisera le muscle ptérygoïdien latéral gauche amenant ainsi la mandibule vers la droite. Pour réaliser parfaitement ce mouvement lors de la mastication, il y a des règles d'occlusodontie à respecter. Lors de la latéralité droite, il y a un guidage dento-dentaire du côté travaillant (côté droit) alors que du côté non-travaillant (côté gauche) le contact dento-dentaire doit complètement disparaître (Figure 8 et 9). Idéalement le guidage du côté travaillant doit être canin (canine inférieure glissant sur la canine supérieure) mais il peut y avoir un guidage de groupe (canines et pré-molaires).



> Figure 8 : latéralité droite, guidage canin droit



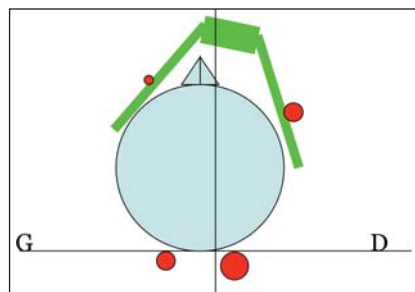
> Figure 9 : latéralité droite, perte de contact gauche

Pour que ce guidage canin puisse se réaliser la classe I est idéale, car la canine inférieure se trouve en-avant d'une demi-dent de son homologue supérieure. Une classe II rend, dans la majorité des cas, impossible ce guidage puisque la canine inférieure se trouve en arrière de son homologue supérieure. La situation est similaire pour une classe III où la canine inférieure est bien trop en avant de son homologue supérieure. C'est donc la fonction qui nous éclaire sur le pourquoi de la nécessité d'obtenir une classe I. Si la latéralité n'est pas fonctionnelle, la mastication se réalise dans un plan de mobilité strictement d'ouverture-fermeture appliquant une surcharge aux ATM. Lors d'une mastication en latéralité, on enregistre une force de 25 kg/cm² sur les molaires, alors que lors d'une mastication « verticale » on passe à 50 kg/cm², soit le double. Ce sont les ménisques qui finiront par en souffrir le plus.

Modèle mandibulo-vertébral expérimental

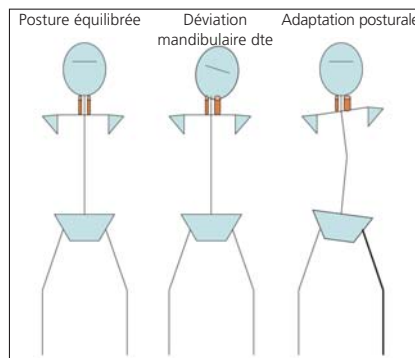
Il paraît donc évident à présent qu'une mastication en latéralité alternée assure une bonne répartition des forces sur les

ATM. Mais la pathologie orthodontique n'est pas toujours symétrique. Il est fréquent de voir un enfant en classe I d'un côté et en classe II de l'autre. Ce genre de situation induit une mastication asymétrique (non-alternée) avec à terme une déviation mandibulaire à l'ouverture. L'enfant devient alors gaucher ou droitier de la mâchoire alors qu'il devrait être ambidextre. Un déséquilibre musculaire s'installe au niveau des muscles masticateurs. Ce déséquilibre se transmet aux muscles de la région cervicale⁽¹⁸⁾ et pourrait se propager via les chaînes musculaires jusqu'aux iliums provoquant une bascule du bassin (ilium antérieur) du côté de la déviation mandibulaire. Chez le jeune enfant en croissance cela peut avoir une répercussion néfaste sur la statique de sa colonne vertébrale^(9,11) allant jusqu'à l'apparition d'une scoliose fonctionnelle dans un premier temps, puis structurelle si l'enfant grandit sans correction du trouble statique. Avec une déviation mandibulaire droite (Figure 10), nous observons fréquemment une latéro-flexion droite de l'occiput sur l'atlas. L'axis suit et va faire une rotation homolatérale (blocage C2 droite).

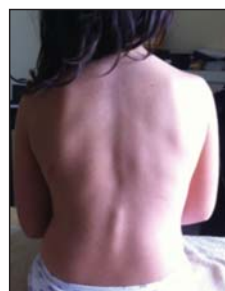

> Figure 10 : latéro-flexion droite de l'occiput sur l'atlas

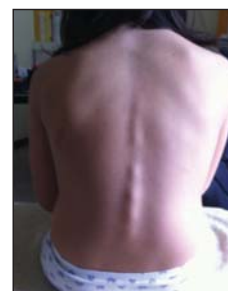Globalement nous retrouvons un tonus musculaire cervical augmenté du côté de la déviation. Dans le but de maintenir le plan pupillaire horizontal, nous constatons que le plan scapulaire s'incline à gauche en surélevant l'omoplate droite (muscle omo-hyoïdien) en « cassant » la rectitude au niveau des vertèbres dorsales dans le plan frontal par une inclinaison dorsale gauche au niveau dorsal moyen (D4-D9). Finalement, le bassin bascule également car le poids du corps se répartit sur le membre inférieur droit (ilium antérieur) (Figure 11, 12 et 13).



> Figure 11 : mécanisme d'adaptation



> Figure 12 : adaptation



> Figure 13 : après normalisation des ATM

Ceci constitue un modèle biomécanique mandibulo-vertébral élaboré par *Thomas KALUZNY* (ostéopathe) et *Georges KALUZNY* (médecin-dentiste). Ce modèle est purement observationnel et aucune étude n'en a démontré, à ce jour, les fondements cliniques.

Rôle et prise en charge de l'ostéopathe

Avec la compréhension de l'impact que peut avoir le maintien d'une déglutition primaire sur la croissance des maxillaires et plus largement sur la face, l'impact d'une lèvre supérieure hypotone sur les incisives supérieures, l'impact d'un muscle carré du menton hyperactif sur la croissance mandibulaire et l'impact d'une malocclusion générée par les dysfonctions oro-faciales pré-citées sur la posture de l'enfant⁽²⁰⁾, l'ostéopathe a un rôle majeur dans la prise en charge de ces pathologies. La prise en charge doit être la plus précoce possible, aux alentours de 3-4 ans. Il est nettement plus facile d'apprendre à un enfant de 4 ans à déglutir avec la langue au palais qu'à un enfant de 10 ans. En effet un palais qui se développe dès l'âge de 3 ans sous la poussée linguale ne sera probablement pas le même si cette même langue épouse le palais à 10 ans. La génétique participe à la détermination de la forme et de la taille de chacun, mais l'environnement y contribue aussi. Le rôle de l'ostéopathe est aussi préventif car la maman d'un enfant de 12 mois à qui on explique les conséquences d'une lolette, d'un pouce ou d'un biberon au-delà de 2-3 ans est une maman avertie. La prise en charge ostéopathique va donc commencer par le diagnostic des différentes dysfonctions oro-faciales ainsi que leurs facteurs de risques. Une anamnèse ciblée sur les conditions d'accouchement (césarienne, instruments utilisés...), sur les habitudes alimentaires et de succion du jeune patient seront primordiales afin de permettre une prise en charge adaptée. Il s'agit de faire cesser toutes habitudes de succion éventuelles (lolette, pouce, biberon, peluches, coins d'oreiller...), car tant que le réflexe de succion n'est pas supprimé, toute tentative de corriger la posture linguale sera vaine. Il est important également lors de l'anamnèse de questionner les parents sur l'état de santé ORL du patient (angine, sinusite, rhinite, otite à répétition), car cela peut être une cause possible (respiration buccale) de maintien d'une déglutition primaire. Si nécessaire, il convient de demander l'avis d'un ORL; parfois une adénoïdectomie⁽⁵⁾ améliore la respiration nasale. Il ne faut pas négliger les terrains allergiques (aériens et alimentaires) et le tabagisme passif. Il convient également de se renseigner sur des traumatismes « violents » éventuels sur la face dans les antécédents. Il est fréquent que les enfants chutes sur la face durant leurs premières années de vie avec parfois des fractures-fissures au niveau des incisives. Ce type de choc violent sur le maxillaire peut impacter la suture fronto-maxillaire avec comme résultat un point fixe dans la suture. Ceci peut avoir comme effet de diminuer la croissance⁽²¹⁾ du demi-maxillaire concerné et le freiner dans sa poussée (en donnant des asymétries occlusales par la suite). A l'aide de tests ostéopathiques, ainsi qu'une observation pertinente des asymétries faciales éventuelles du patient, l'ostéopathe détermine si des zones du crâne sont rigides en évaluant les tissus qui l'enveloppent. Les tests spécifiques réalisables au cabinet (de la déglutition, de la tonicité du muscle carré du menton, de l'orbiculaire supérieure ainsi que des muscles buccinateurs) permettent de déterminer s'il y a persistance ou présence de dysfonctions oro-faciales. Il

s'agira de s'assurer également que le patient respire bien par le nez. Un contrôle postural doit donc être effectué en position assise, couchée et debout afin d'apprécier la ceinture scapulaire, pelvienne et les courbures vertébrales. L'ostéopathe effectue ensuite un bilan orthodontique du patient afin de faire le lien entre malocclusions, problème postural éventuel et dysfonctions oro-faciales. La pathologie orthodontique se détecte dans la majeure partie des cas déjà en denture lactéale et les règles d'occlusodontie sont valables également en denture lactéale. La prise en charge de l'ostéopathe doit donc être articulaire, tissulaire et viscérale si nécessaire. Il contrôle et adapte les exercices de rééducation oro-faciale. Par des exercices spécifiques, l'enfant peut rééquilibrer ses muscles faciaux et ainsi permettre à la structure osseuse une croissance physiologique exempte de compressions musculaires répétitives et inadéquates⁽²²⁾ :

- Tonification des muscles linguaux
- Tonification du releveur de l'aile du nez
- Tonification du muscle orbiculaire supérieur
- Inhibition du muscle carré du menton
- Etirement du muscle buccinateur
- Désynchronisation labio-linguale lors de la déglutition
- Stimulation de la respiration nasale

La technique « d'inhibitions du trijumeau » (technique qui permet d'inhiber les voies efférentes de celui-ci) peut être pratiquée à chaque séance afin de relâcher les tensions et compressions des muscles masticateurs (masséter et temporal) sur les ATM. Cette décompression des ATM permet une meilleure croissance mandibulaire. Enfin il est conseillé d'utiliser des gouttières dites myofonctionnelles⁽²³⁾ durant le sommeil de l'enfant afin de « forcer » sa langue à se positionner correctement. Il y a entre 2000 et 3000 déglutitions par 24 h. Lorsqu'un enfant déglutit correctement durant son sommeil à l'aide de la gouttière myofonctionnelle, les mécanismes d'automatisation seront toujours stimulés. Même endormi, un cerveau soumis à des stimuli extérieurs, continue à donner des réponses motrices appropriées⁽²⁴⁾. C'est l'automatisation de la déglutition secondaire que l'on recherche. Ce n'est pas parce qu'un enfant arrive à déglutir correctement qu'il le fera spontanément. La durée du traitement sera fonction de l'assiduité des parents et de l'enfant à effectuer les exercices à domicile et du port régulier de la gouttière. Pour le port de la gouttière il faut s'assurer qu'il n'y a pas de problème de respiration nasale (respiration nasale impossible à ne pas confondre avec un respirateur buccal qui peut respirer par le nez mais ne le fait pas). L'ostéopathe doit suivre son patient régulièrement et doit veiller au bon équilibre postural et crânio-facial de ce dernier. Le traitement prend fin lorsque qu'il y a normalisation des dysfonctions oro-faciales et automatisation de la déglutition secondaire. Les résultats au niveau orthodontique sont très concluants lorsque les dysfonctions sont normalisées, car les patients traités sont en âge de croissance et ils retrouvent très vite une normocclusion dans la plupart des cas. Les résultats orthodontiques se prolongent encore des mois, voire des années après en correction presque spontanée. Dès que la matrice fonctionnelle est corrigée, la structure osseuse peut se développer harmonieusement. Finalement une prise en charge précoce de ces dysfonctions est très bénéfique pour le jeune patient, car cela minimisera un éventuel traitement orthodontique futur.

Cas cliniques

- Mlle P. 7 ans (Figure 14 et 15), a sucé son pouce jusqu'à l'âge de 5 ans. Elle n'a pas eu de lolette et a bu au biberon jusqu'à l'âge de 3 ans. Depuis la petite enfance elle présente des rhinites chroniques.

Diagnostic orthodontique : occlusion croisée gauche et classe II à gauche avec désalignement médio-incisif.

Dysfonctions oro-faciales constatées : respiration buccale nocturne, ainsi qu'une déglutition infantile. Incompétence labiale supérieure et hypertonie du muscle carré du menton.

Diagnostic ostéopathique : ilium antérieur gauche (membre inférieur gauche plus long en décubitus dorsal), épaule gauche surélevée en position debout. Test de densité osseuse positif pour le maxillaire gauche (confirmé à l'observation faciale : maxillaire gauche moins développé).

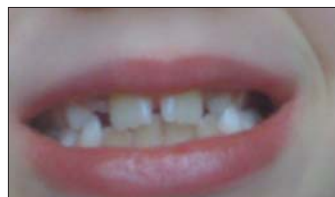Traitement : La patiente a été vue 18 fois en 30 mois. A chaque séance il y avait contrôle et normalisation si nécessaire de sa posture pour lui permettre une croissance vertébrale équilibrée jusqu'à correction de l'occlusion croisée. La normalisation posturale consistait en l'équilibration des tensions des muscles masticateurs (ptérygoïdiens). Le résultat était immédiat : équilibration de la longueur des deux membres inf.

Durant ces séances un travail de décompression du maxillaire gauche relativement à ses sutures était pratiqué ainsi qu'une stimulation des sutures intermaxillaires et interpalatines (technique intra buccale rythmique exerçant une force transversale). Une rééquilibration mandibulaire afin de corriger la déviation ainsi qu'une « inhibition » du trijumeau étaient également réalisées. Des exercices à pratiquer à domicile quotidiennement ont été mis en place dans le but de :

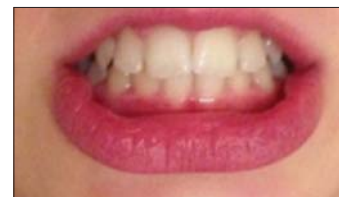- tonifier le muscle labial supérieur (retenir un bouton de chemise attaché à une ficelle en pinçant les lèvres);
- réveiller la proprioception langue-palais (en effectuant un thrust linguale au palais);
- inhiber la contraction excessive du muscle carré du menton (en amenant les lèvres dans une position contractée durant la déglutition).

Ces exercices étaient systématiquement contrôlés durant les séances et corrigés si nécessaire. Dès le début du traitement, une gouttière myofonctionnelle de type T4K de la marque « Myobrace » a été remise à la patiente et a dû être portée toutes les nuits. Le T4K a pour but de forcer une position de la langue au palais lors de la déglutition et ainsi permettre à la patiente d'acquérir une automatisation de la déglutition secondaire.

Résultat : Correction des dysfonctions oro-faciales avec disparition de l'occlusion croisée, réalignement médio-incisif et classe I bilatérale. Apparition d'une ventilation nasale nocturne. Posture équilibrée.



› Figure 14 : avant traitement



› Figure 15 : 30 mois après traitement

Discussion

Beaucoup d'études ont mis en lumière l'efficacité du port d'appareillages myofonctionnels pour la correction de malocclusions (4-7). Ceux-ci semblent stimuler la croissance osseuse chez les pré-adolescents. De même on retrouve dans la littérature de nombreuses études mettant en corrélations des dysfonctions oro-faciales et des malocclusions. Malheureusement à ce jour, il manque des données scientifiques quant aux bénéfices que peut apporter un traitement ostéopathique associé ou non au port de ce type d'appareillages myofonctionnels.

D'autres approches combinant un traitement orthodontique ainsi qu'une prise en charge en logopédie se pratiquent de plus en plus. Il manque de publications, pourtant suggérées (25), pour valider le concept de correction des dysfonctions oro-faciales dans la prise en charge des troubles orthodontiques.

Il existe des recommandations (26) selon lesquelles un traitement orthodontique seul ne suffit pas et devrait être combiné à une prise en charge des dysfonctions oro-faciales.

Le modèle biomécanique mandibulo-cervical « Kaluzny » présente l'avantage d'être un outil diagnostique rapide dans les cas descendants. Mais il sera limité par le fait qu'il n'intègre pas les cas mixtes, à savoir ascendants et descendants, ce qui n'est évidemment pas toujours le cas en clinique. Il faut donc en tenir compte lors de l'examen clinique postural d'un patient présentant une dysfonction crânio-mandibulaire. Une présentation théorique de chaque cas peut devenir complexe dès qu'il existe une influence mixte ascendante et descendante.

Peu nombreux sont les orthodontistes dit « fonctionnalistes » qui abordent la pathologie orthodontique considérant une étiologie oro-faciale et plus particulièrement linguale. Ces derniers collaboreront volontiers avec des logopédistes et des ostéopathes. Mais bien souvent les enfants sont pris en charge trop tardivement nécessitant déjà des appareillages plus invasifs.

Grâce au cas clinique décrit dans cet article, nous montrons que le port d'un appareillage myofonctionnel associé à des exercices de correction des dysfonctions oro-faciales ainsi qu'à une prise en charge ostéopathique tant sur la posture que sur les phénomènes lésionnels de la sphère crânio-faciale peuvent modifier l'occlusion des patients. Sur le plan scientifique on est en droit de se poser la question : qui a fait quoi ?

De futures études sont suggérées afin de définir quelles sont les bénéfices d'un traitement ostéopathique sur le développement crânio-facial d'enfants présentant une malocclusion. Et plus spécifiquement chez des enfants âgés de 0 à 4 ans présentant des asymétries du développement facial dues à une position intra-utérine compressive, l'utilisation de forceps ou

encore dues à des traumatismes faciaux mineurs. L'auteur suggère des études sur l'efficacité d'un traitement ostéopathique crânien pur ayant pour but de normaliser les forces de compression-décompression au niveau des sutures crâniennes (en agissant au niveau musculaire et/ou facial) dans des cas d'enfants ayant développé une pathologie orthodontique.

Conclusions

L'utilisation trop tardive de tétines, loettes ou suçage de pouce risque de provoquer des pathologies orthodontiques par action directe sur la dentition et indirecte en empêchant l'acquisition d'une déglutition secondaire à un moment clé du développement crânio-facial de l'enfant. L'absence de respiration nasale joue également un rôle dans l'apparition de ces pathologies orthodontiques.

Une prise en charge pluridisciplinaire et codifiée serait souhaitable dans le futur. Un diagnostic précoce des dysfonctions oro-faciales pourrait être déjà réalisé par les pédiatres qui voient les nourrissons de manière régulière. De cette manière on pourrait certainement diminuer le pourcentage d'enfants touchés par des troubles orthodontiques. Une collaboration avec les ORL serait très utile aux praticiens impliqués dans la gestion de ces dysfonctions oro-faciales chez leurs patients.

Par ailleurs tout praticien de la santé qui consulte des enfants devrait s'interroger et envisager une origine occlusale possible lorsqu'il constate un trouble postural ou une scoliose chez son patient.

L'approche des troubles orthodontiques en pédiatrie passe par la connaissance du développement crânio-facial et la compréhension des mécanismes inhérents à celui-ci. Cette prise en charge est parfaitement compatible avec le concept ostéopathique général, puisqu'il s'agit de rééquilibrer les forces musculaires ainsi que les forces de compression au niveau sutural tout en veillant à l'équilibre postural du patient.

Implications pour la pratique

- L'implication de l'occlusion dentaire sur la posture est réelle tant chez l'adulte que chez l'enfant et il convient d'en tenir compte dans la pratique ostéopathique.
- Il est nécessaire d'intégrer les ATM et le type de respiration (nasale ou buccale) dans les anamnèses des patients.
- La prévention auprès des futurs ou jeunes parents quant à l'utilisation prolongée de tétines revêt une importance particulière.
- Plus la prise en charge sera précoce, plus grande seront les chances de succès des corrections.

Contact

Thomas Kaluzny
Th.kaluzny@gmail.com

Références

1. Lindsten R. Secular changes in tooth size and dental arch dimensions in the mixed dentition. *Swed Dent J Suppl.* 2003(157):1-89.
2. Bresolin D, Shapiro PA, Shapiro GG, Chapko MK, Dassel S. Mouth breathing in allergic children: its relationship to dentofacial development. *Am J Orthod.* 1983;83(4):334-40.
3. Bresolin D, Shapiro GG, Shapiro PA, Dassel SW, Furukawa CT, Pierson WE, Chapko M, Bierman CW. Facial characteristics of children who breathe through the mouth. *Pediatrics.* 1984;73(5):622-5.
4. Defabianis P. Impact of nasal airway obstruction on dentofacial development and sleep disturbances in children: preliminary notes. *J Clin Pediatr Dent.* 2004;27(2):95-100.
5. Woodside DG, Linder-Aronson S, Lundstrom A, McWilliam J. Mandibular and maxillary growth after changed mode of breathing. *Am J Orthod Dentofacial Orthop.* 1991;100(1):1-18.
6. Delaire J. Considérations sur la croissance faciale (en particulier du maxillaire supérieur). *Déductions thérapeutiques. Revue de Stomatologie,* 1971;72:57-76.
7. Ramirez-Yañez, GO, Junior E, Sidlauskas A, Flutter J, Farell C. Dimensional changes in the dental arches after using a pre-fabricated functional appliance. *J Clin Pediatr Dent.* 2007;31(4):279-83.
8. Usumez S, Uysal T, Sari Z, Basciftci FA, Karaman AI, Guray E. The effects of early preorthodontic Trainer treatment on Class II, division 1 patients. *Angle Orthod.* 2004;74(5):605-9.
9. Quadrelli C, Gheorgiu M, Marchetti C, Ghiglione V. Early myofunctional approach to skeletal Class II. *Mondo Orthod.* 2002;27(2):109-22.
10. Wheeler T, McGorray S, Dolce C, Taylor M, King G. Effectiveness of Early treatment of Class II malocclusion. *Am J Orthod Dentofac Orthop* 2002; 121(1):9-17.
11. Ben-Bassat Y, Yitschaky M, Kaplan L, Brin I. Occlusal patterns in patients with idiopathic scoliosis. *Am J Orthod Dentofacial Orthop.* 2006;130(5):629-33.
12. Liu Z-J, Shcherbaty V, Gu G, Perkins JA. Effects of tongue volume reduction on craniofacial growth: a longitudinal study on orofacial skeletons and dental arches. *Archives of oral biology.* 2008;53(10):991-1001.
13. Defabianis P. Ankyloglossia and its influence on maxillary and mandibular development. (A seven years follow-up case report). *The Functional Orthodontist.* 1999, 17(4):25-33.
14. Kasparaviciene K, Sidlauskas A, Zasciurinskiene E, Vasiliauskas A, Juodzbalys G, Sidlauskas M, Marmaitte U. The prevalence of malocclusion and oral habits among 5-7-year-old children. *Med Sci Monit.* 2014;20:2036-42.
15. Talmant J, Deniaud J. The role of the maxillary incisors in the development of the base of the nose. Applications in dento-facial orthopedics. *Orthod Fr.* 2006;77(1):19-62.
16. Dixit UB, Shetty RM. Comparison of soft-tissue, dental, and skeletal characteristics in children with and without tongue thrusting habit. 2013;4(1):2-6.
17. Tosello DO, Vitti M, Berzin F. EMG activity of the orbicularis oris and mentalis muscles in children with malocclusion, incompetent lips and atypical swallowing--part II. *J Oral Rehabil.* 1999;26(8):644-9.
18. Ries LG, Alves MC, Bérzin F. Asymmetric activation of temporalis, masseter, and sternocleidomastoid muscles in temporomandibular disorder patients. *Cranio.* 2008;26(1):59-64.
19. Végh A, Fábian G, Jianu R, Segatto E. Orofacial characteristics of adolescents with diagnosed spinal disorders. *Biomed Tech (Berl).* 2012;57(1):65-9.
20. Saccucci M, Tettamanti L, Mummolo S, Polimeni A, Festa F, Tecco S. Scoliosis and dental occlusion: a review of the literature. *Scoliosis.* 2011;6:15.
21. Resnick JI, Kinney BM, Kawamoto HK, Jr. The effect of rigid internal fixation on cranial growth. *Ann Plast Surg.* 1990;25(5):372-4.
22. Schievano D, Rontani RMP, Berzin F. Influence of myofunctional therapy on the perioral muscles. Clinical and electromyographic evaluations. *J. Oral Rehabil.* 1999;26(7):564-9.
23. Tallgren A, Christiansen R, Ash MM, Miller RL. Effects of a myofunctional appliance on orofacial muscle activity and structures. *Angle Orthodontist* 1998;68(3):249-258
24. Kouider S, Andriillon T, Barbosa LS, Goupil L, Bekinshtein TA. Inducing task-relevant responses to speech in the sleeping brain. *Curr Biol.* 2014;22;24(18):2208-14.
25. Van Lierde KM, Luyten A, D'haeseleer E, Van Maele G, Becue L, Fonteyne E, Corthals P, De Pauw G. Articulation and oromyofunctional behavior in children seeking orthodontic treatment. *Oral Dis.* 2015;21(4):483-92.
26. Saccomanno S, Antonini G, D'Alatri L, D'Angelantonio M, Fiorita A, Deli R. Causal relationship between malocclusion and oral muscles dysfunction: a model of approach. *Eur J Paediatr Dent.* 2012;13(4):321-3.