



Lésions du plexus brachial : réadaptation multidisciplinaire

Maria DAN, Arlène DE GASPARI
30.11.2023

suva

 **crr sion**
clinique romande de réadaptation

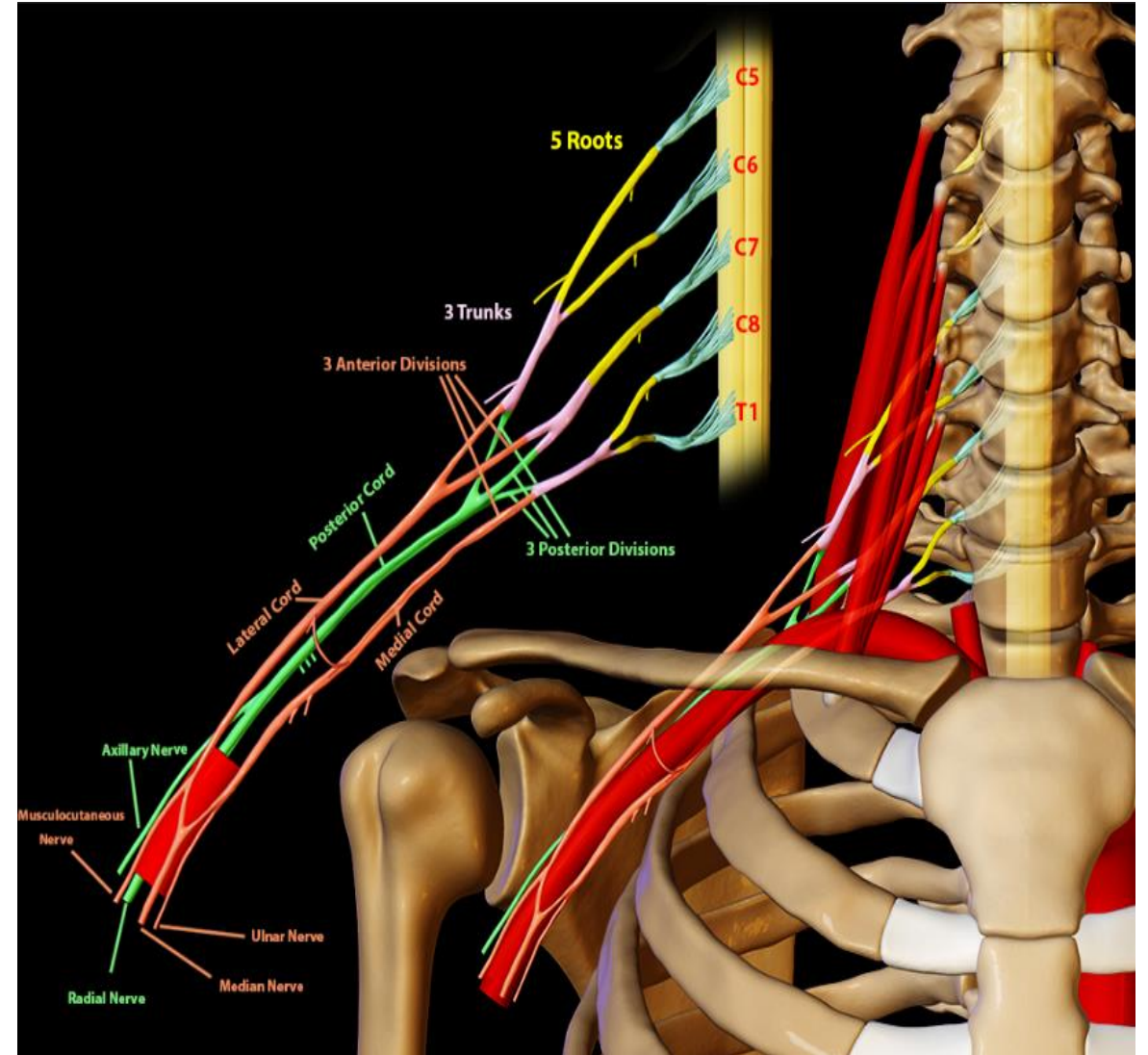
Objectifs

- Rappel anatomique du plexus brachial
- Différents aspects en lien avec les lésions du plexus brachial: les causes, les mécanismes et les types de lésions
- L'approche pour l'évaluation clinique
- Critères de sévérité et les indicateurs d'un mauvais pronostic
- Prise en charge des plexopathies brachiales
- Techniques de réadaptation

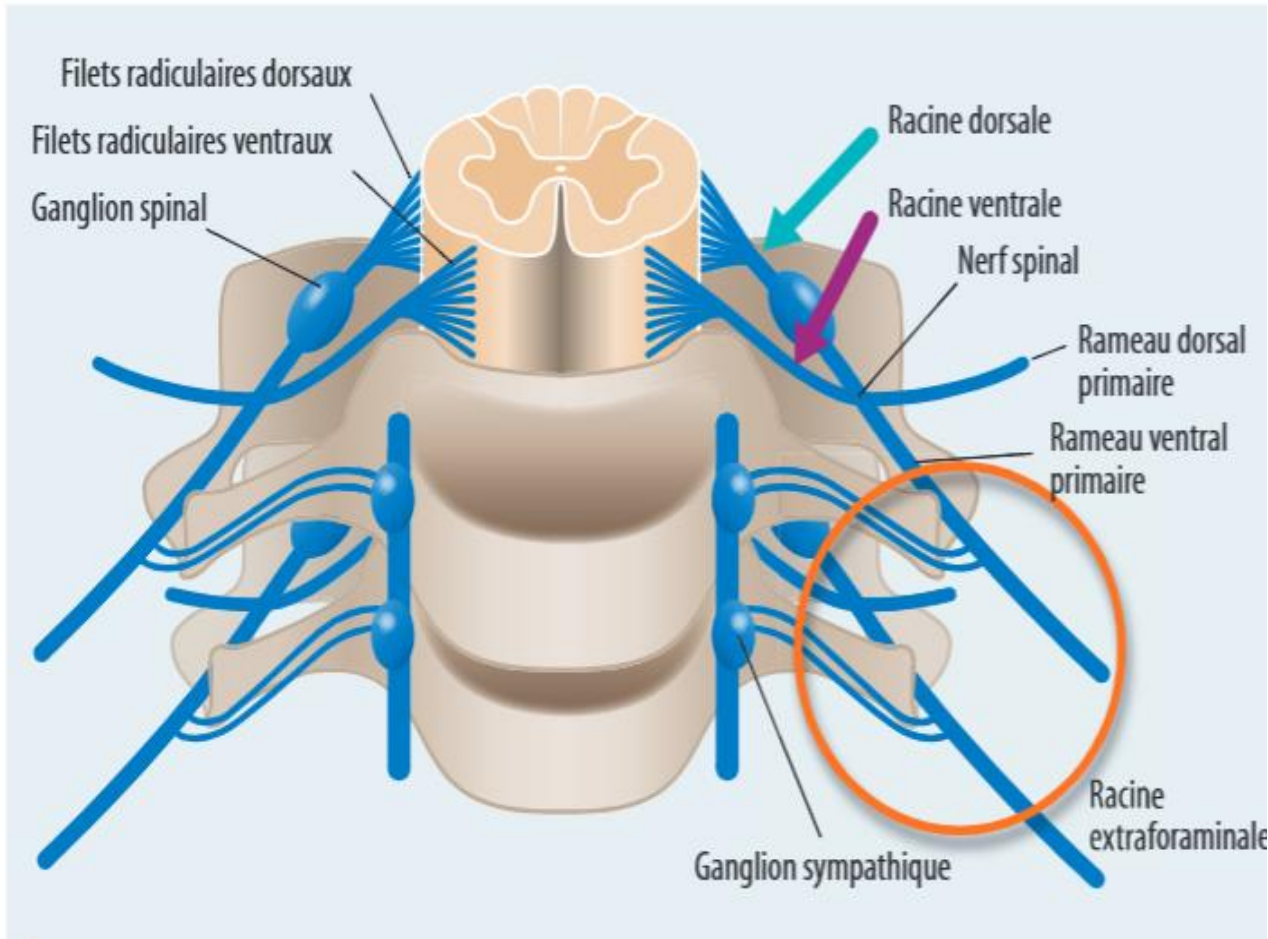
Rappel anatomique

Le plexus brachial représente l'ensemble des structures nerveuses issues de la moelle épinière cervicale par les racines C5, C6, C7, C8 et T1

- assure l'innervation motrice et sensitive du membre supérieur et de la ceinture scapulaire du côté ipsilatéral
- divisé en racines, troncs, cordons et branches terminales



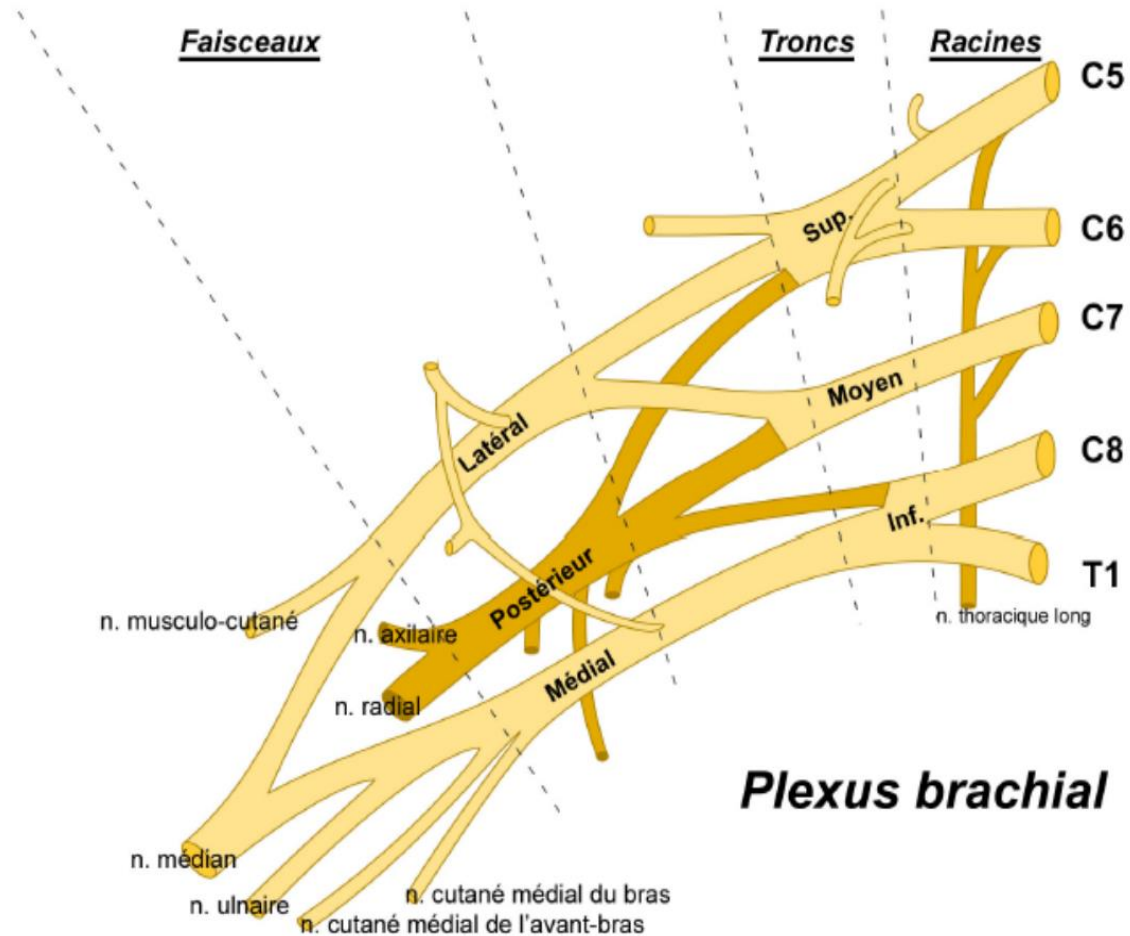
Anatomie du plexus brachial



Les **radicelles** ventrales et dorsales émergent de la moelle épinière pour former des **racines** nerveuses antérieures et postérieures, qui se rejoignent ensuite pour former le **nerf spinal**.

Les branches antérieures des nerfs spinaux C5, C6, C7, C8 et T1 formeront le **plexus brachial** en s'anastomosant entre elles en deux étapes successives

Anatomie du plexus brachial



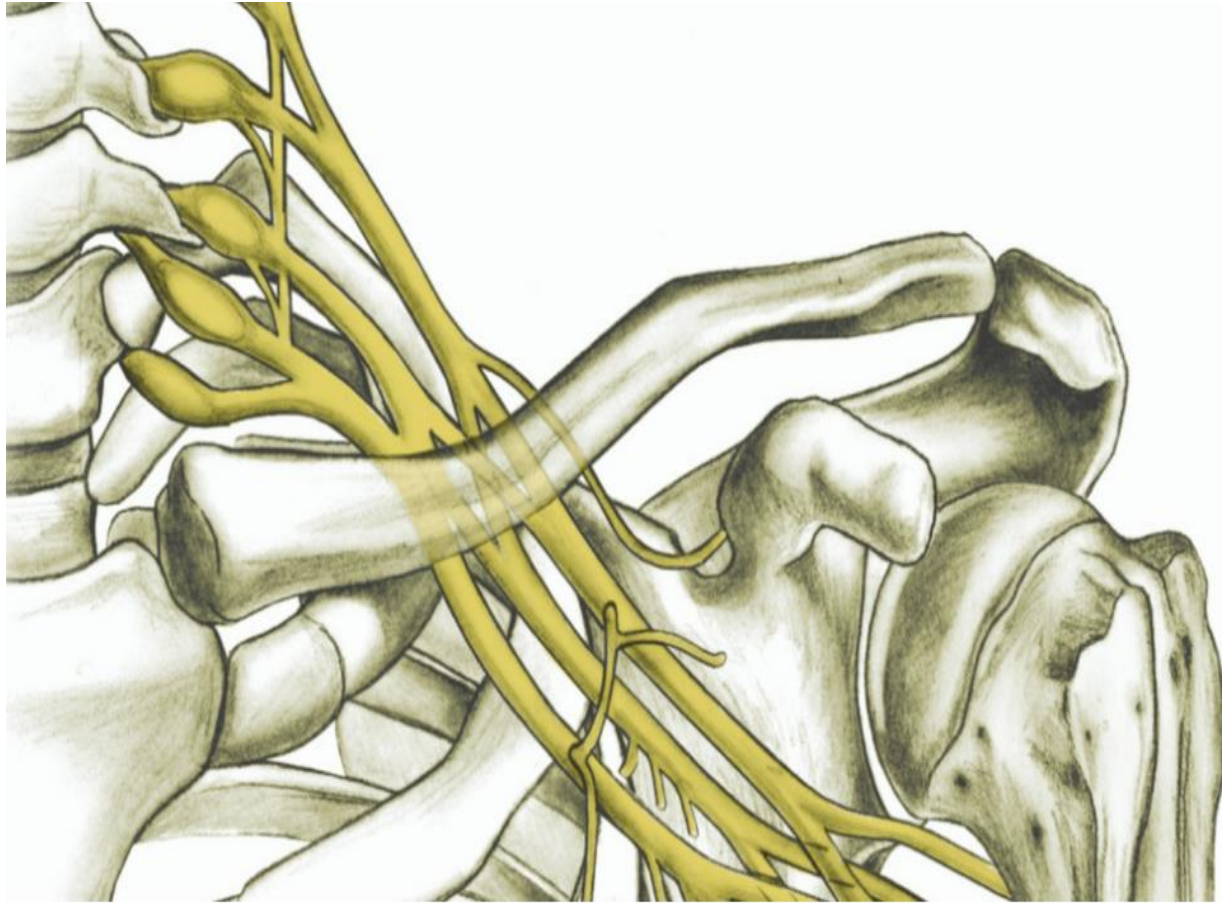
Première étape organisation en 3 troncs primaires

- le tronc primaire supérieur (C5,C6)
- le tronc primaire moyen (C7)
- le tronc primaire inférieur (C8, T1)

Deuxième étape : organisation en 3 troncs secondaires (faisceaux, cordons)

- le **tronc secondaire postérieur** qui se divise en deux branches terminales, le nerf axillaire et le nerf radial.
- le **tronc secondaire latéral** qui donne le nerf musculo-cutané et la racine latérale du nerf médian.
- le **tronc secondaire médial** qui donnera le nerf ulnaire, la racine médiale du médian et les nerfs cutanés médiaux du bras et de l'avant-bras.

Anatomie du plexus brachial

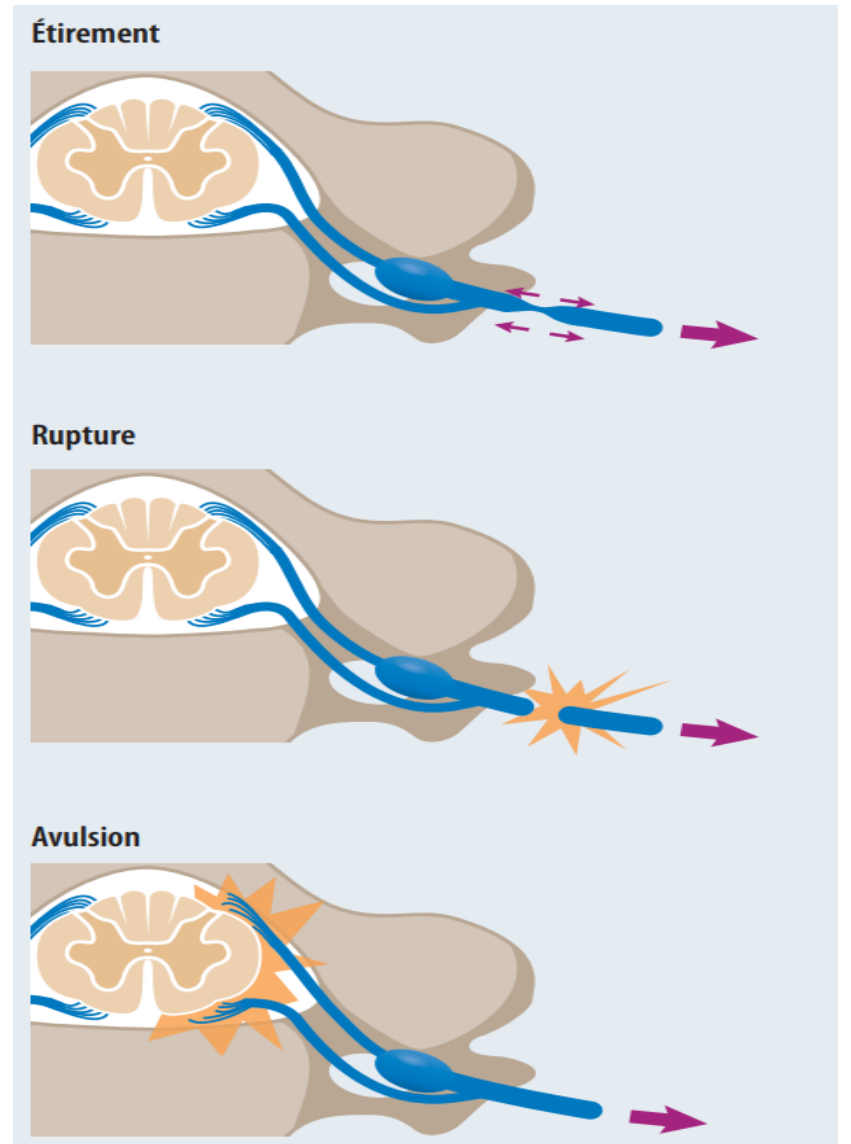


La plexopathie brachiale est généralement catégorisée comme:

- **supra-claviculaire** (les racines ou/et les troncs primaires)
- **retro-claviculaire** (divisions)
- **infra-claviculaire** (les troncs secondaires)

Mécanismes

- Compression
- Étirement
- Rupture, section
- Avulsion radiculaire
- Ischémique du nerf lors de l'atteinte vasculaire concomitante
- Mécanismes multiples



Les types anatomo-pathologiques de lésions nerveuse

Classification de SEDDON

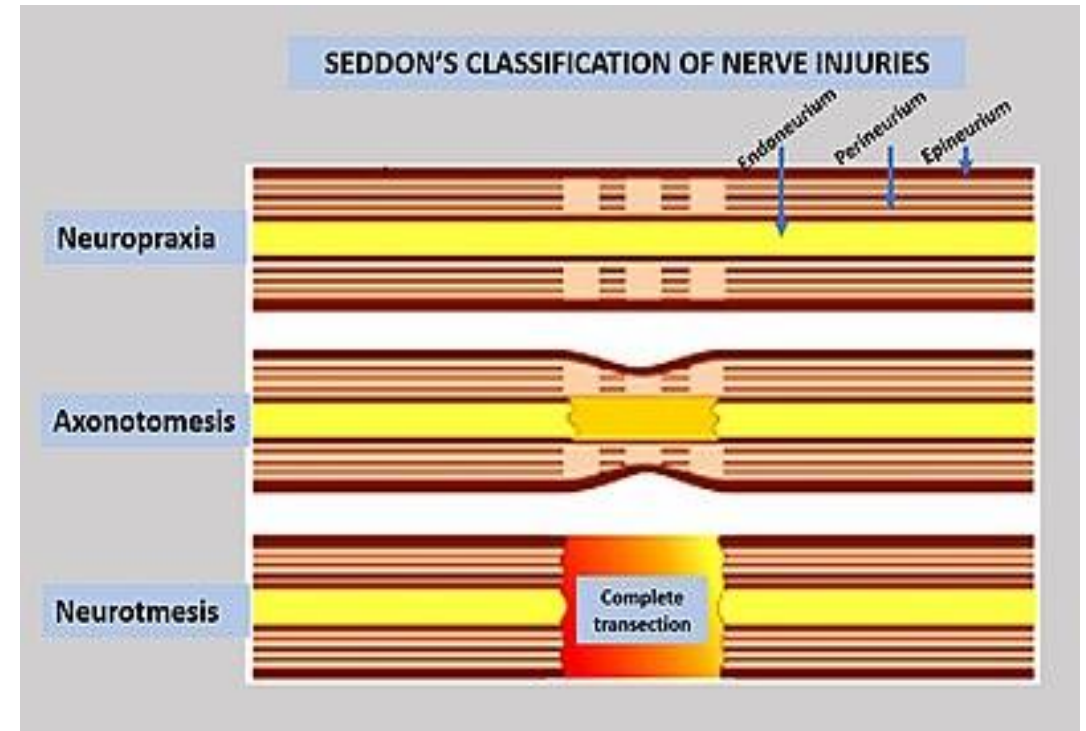
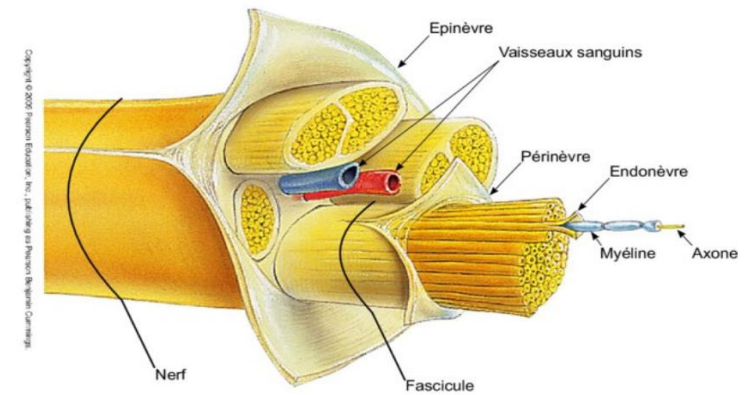
Neurapraxie: les axones sont conservés; atteinte myélinique (étirement ou compression)

Axonotmèsis: les axones sont lésés mais préservation complète ou partielle des tissus conjonctifs entourant permettant une repousse dirigée

Neurotmèsis: les gaines conjonctives sont coupées; la repousse est désorganisée

- dégénérescence wallerienne du segment distal: désintégration de l'axone et de la myéline

- réinnervation nerveuse du segment proximal qui reste en liaison avec les cellules nerveuses



Etiologie

- **Atteintes traumatiques:** plus fréquentes
- **Atteintes iatrogènes:** 7 à 10% des plexopathies brachiales
- **Syndrome du défilé cervico-brachial neurologique**
- **Contexte tumoral**
 - Plexopathies infiltratives
 - Plexopathies postradiques
 - Tumeurs primitives, souvent bénignes (schwannome et neurofibrome)
- **Plexopathies inflammatoires/dysimmunes**
 - Syndrome de Parsonage -Turner
 - Neuropathie motrice multifocale à bloc de conduction
- **La plexopathie brachiale obstétricale**

Plexopathie brachiale post-traumatique

Lors d'un traumatisme à haute énergie impliquant la ceinture scapulaire:

- **Accident de la voie publique, notamment en deux-roues:** moto, scooter, vélo, trottinette; 70% des atteintes posttraumatiques
- **Traumatismes sportifs :** sports de contact, sports de glisse, sports extrêmes...
- **Chutes d'un lieu élevé :** accidents de travail, bricolage...
- **Traumatismes directs :** armes à feu, armes blanches...

Atteinte supra-claviculaire

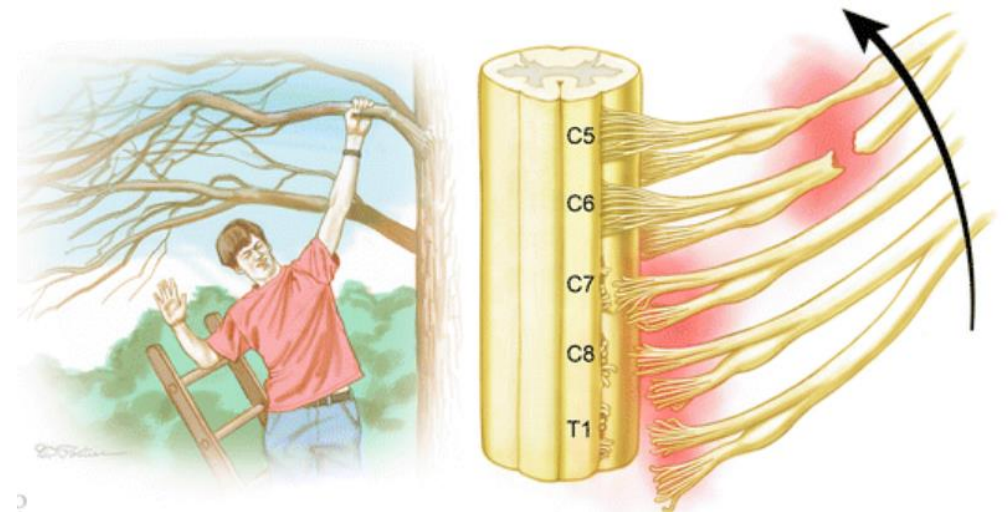
dans 70 à 75% des cas

Complète: intéressant les 5 racines (classiquement avulsion C5,C6 et rupture C7,C8,D1)

Partielle: rupture du tronc primaire supérieur ou des racines extra foraminales C5 et C6.



avulsion C5,C6 et rupture C7,C8,D1)

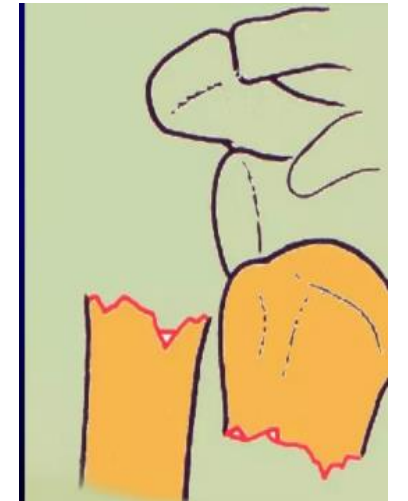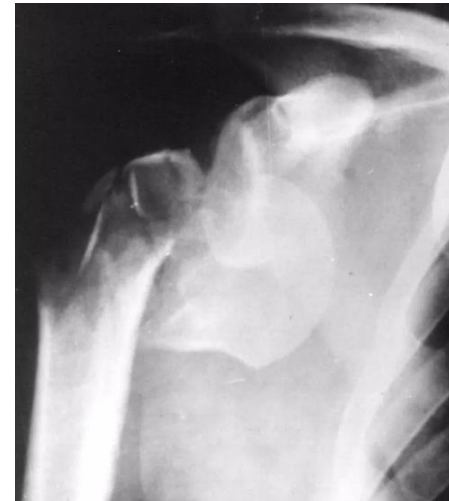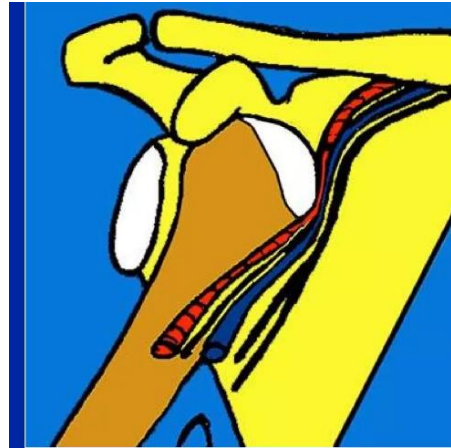
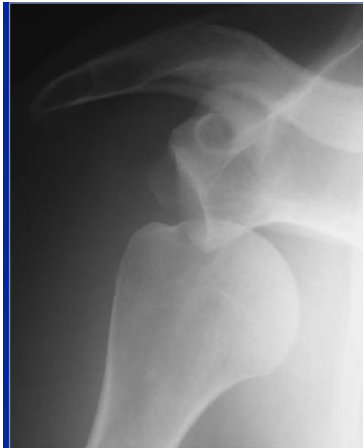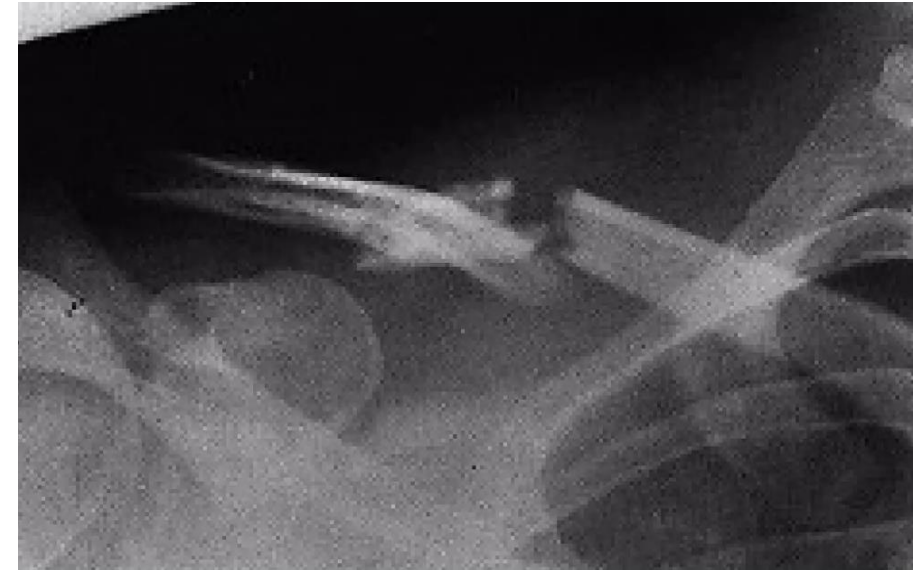


avulsion C8,D1 et rupture C5,C6

Atteinte retro ou infra-claviculaire

Dans 15 % des cas:

- fractures de la clavicule: atteinte des troncs secondaires (postérieur ou médial).
- luxations gléno-humérales et les fractures-luxations proximales de l'humérus: atteinte du tronc secondaire postérieur.



Evaluation clinique initiale et facteurs pronostiques

Les signes cliniques sont directement influencés par le niveau lésionnel, du nombre de racines nerveuses lésées, de l'importance de ces lésions.

Syndrome neurogène périphérique

- Troubles moteurs
- Amyotrophie
- Aréflexie, hypotonie
- Troubles sensitifs
- Troubles végétatifs: syndrome de Claude-Bernard-Horner, peau sèche, amaigrissement, dépilée, etc

Déficit moteur

Evaluation du déficit moteur pour chaque muscle selon la cotation internationale de M0 à M5, ou juste de qualifier la paralysie par la fonction atteinte (paralysie de l'épaule, de la flexion du coude, de l'extension du poignet...) permettant alors d'orienter la stratégie thérapeutique.

Paralysie complète du membre supérieur

Aucune fonction n'est possible. Seul le muscle trapèze est normal (haussement des épaules), parfois une partie du muscle pectoral major.

Paralysie partielle du membre supérieur

Paralysie de l'épaule et de la flexion du coude






Paralysie de l'épaule et du coude et extension du poignet et des doigts

Paralysie isolée de la main (main plexique)

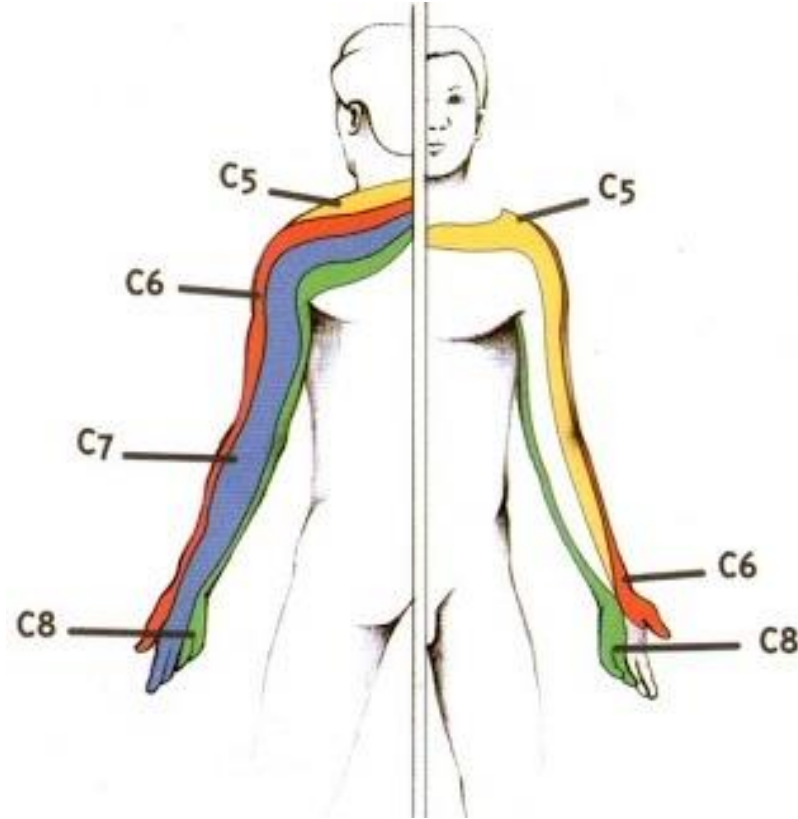
Déficit sensitif

Troubles objectifs:
hypoesthésie ou anesthésie

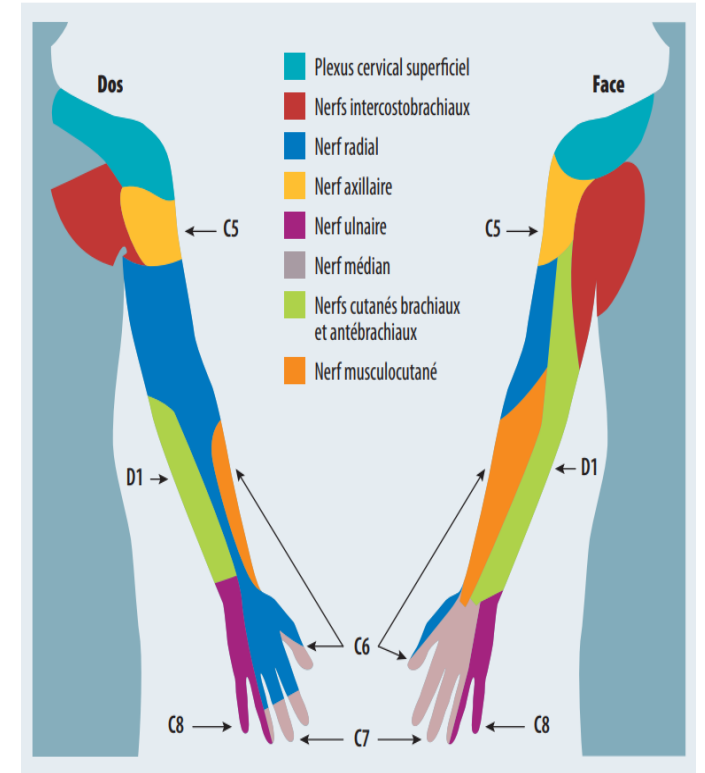
• Examen de la sensibilité⁽¹⁾

Déficit	Fibre	Test
Toucher	Aβ	Pression doigt, coton 
Vibration	Aβ	Diapason 
Piqûre	Aδ	Aiguille 
Froid	Aδ	Objet < 20° C 
Chaud	C	Objet > 40° C 

Différents symptômes
Différentes fibres
Différents tests



Territoires sensitifs radiculaires



Territoires sensitifs tronculaires

Troubles subjectifs : douleurs

➤ caractère neuropathique



➤ surviennent précocement dans les avulsions, sans tendance spontanées à la régression et plus retardées dans les étirements avec plutôt une amélioration au cours du temps.

➤ corrélées à l'extension des lésions

➤ les territoires les plus souvent concernés: la main et l'avant-bras.

➤ entravent lourdement le quotidien



Questionnaire DN4

Répondre aux 4 questions ci-dessous en cochant une seule case pour chaque item.

INTERROGATOIRE DU PATIENT

QUESTION 1 : La douleur présente-t-elle une ou plusieurs des caractéristiques suivantes ?

	OUI	NON
1 - Brûlure	<input type="checkbox"/>	<input type="checkbox"/>
2 - Sensation de froid douloureux	<input type="checkbox"/>	<input type="checkbox"/>
3 - Décharges électriques	<input type="checkbox"/>	<input type="checkbox"/>

QUESTION 2 : La douleur est-elle associée dans la même région à un ou plusieurs des symptômes suivants ?

	OUI	NON
4 - Fourmillements	<input type="checkbox"/>	<input type="checkbox"/>
5 - Picotements	<input type="checkbox"/>	<input type="checkbox"/>
6 - Engourdissement	<input type="checkbox"/>	<input type="checkbox"/>
7 - Démangeaisons	<input type="checkbox"/>	<input type="checkbox"/>

EXAMEN DU PATIENT

QUESTION 3 : La douleur est-elle localisée dans un territoire ou l'examen est en présence ?

	OUI	NON
8 - Hypersensibilité au tact	<input type="checkbox"/>	<input type="checkbox"/>
9 - Hypersensibilité à la douleur	<input type="checkbox"/>	<input type="checkbox"/>

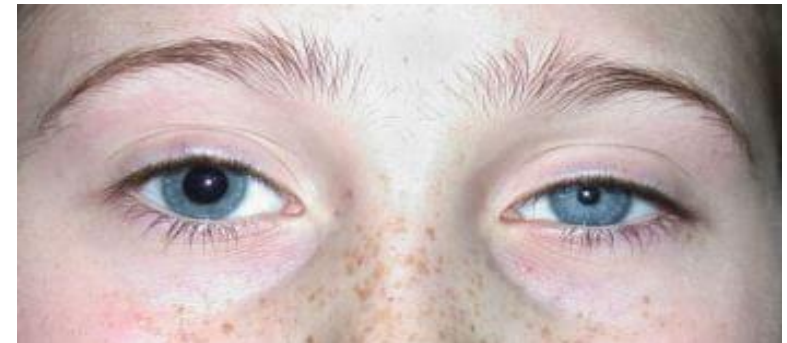QUESTION 4 : La douleur est-elle provoquée ou aggravée par :

	OUI	NON
10 - Le traitement	<input type="checkbox"/>	<input type="checkbox"/>

Score du Patient : /10

Éléments de pronostic péjoratif

- la **gravité** du traumatisme (haute cinétique)
- l'existence de **lésions osseuses ou vasculaires associées** : fracture de la clavicule, lésion de l'artère sous-clavière
 - **paralysie du grand dentelé**, qui en raison de son innervation étagée témoigne de lésions très proximales, de même que l'atteinte du nerf phrénique
- **un syndrome de Claude Bernard Horner** témoigne d'une avulsion des racines inférieures C8 et D1.
- l'existence signes médullaires

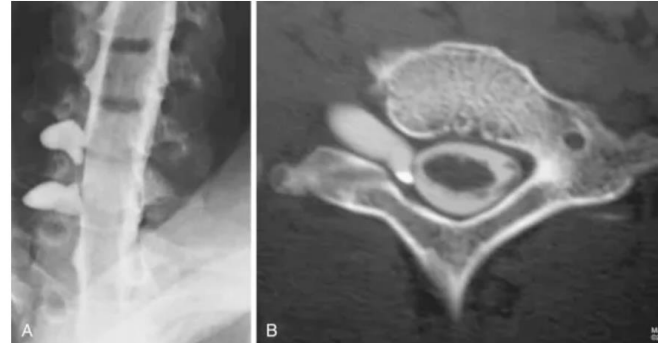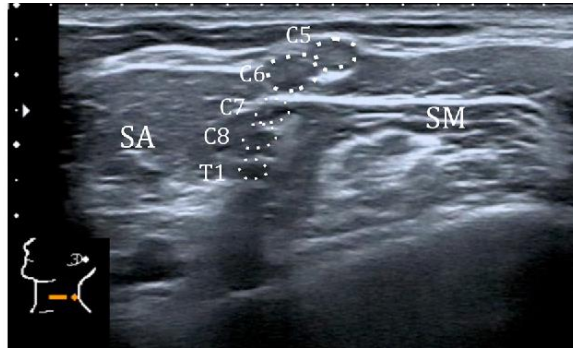


Examens complémentaires

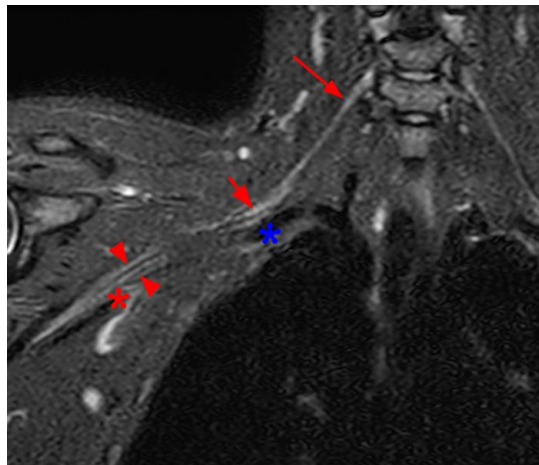
Radiographies standards de la colonne cervicale, thoracique, de la ceinture scapulaire et de l'humérus

Myélographie couplée à l'examen TDM

L'échographie



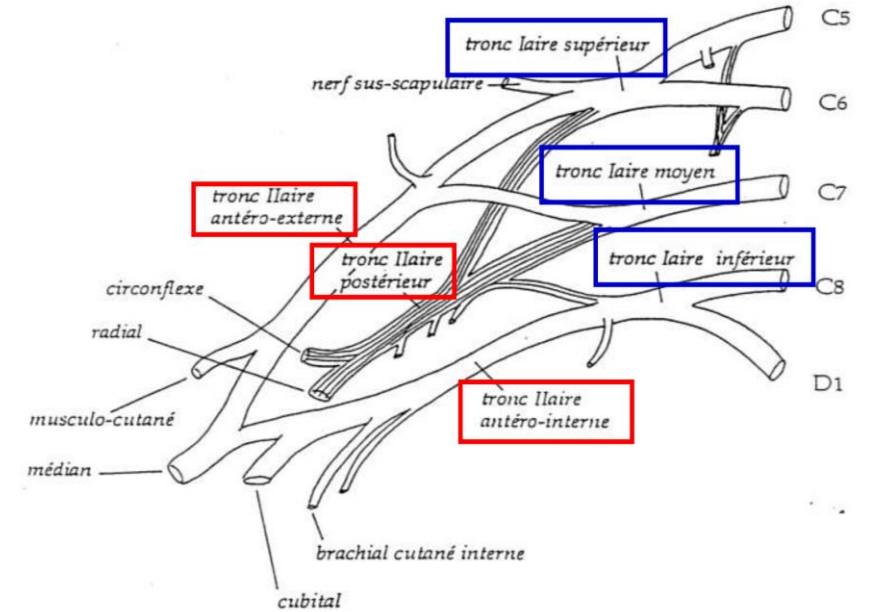
IRM



ENMG

Objectifs:

- confirmer le diagnostic
- localiser la lésion
- caractériser la lésion nerveuse (atteinte myélinique ou axonale) permettant d'évaluer la gravité et le pronostic de récupération
- suivre la repousse nerveuse



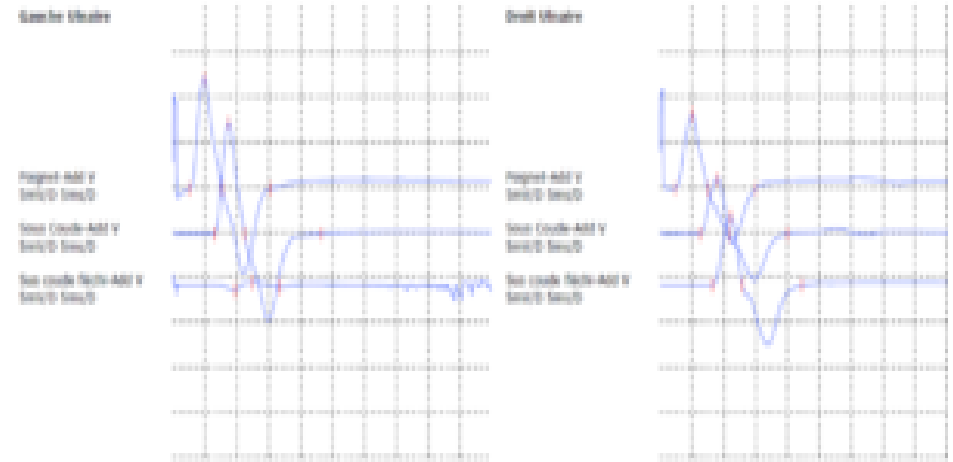
Intérêt de l'électromyographie à **partir de la 3ème ou 4ème semaine**

L'évaluation électrophysiologique inclut les études de conduction nerveuse sensitive et motrice (**neurographie**) et l'électromyographie (**EMG**)

La neurographie

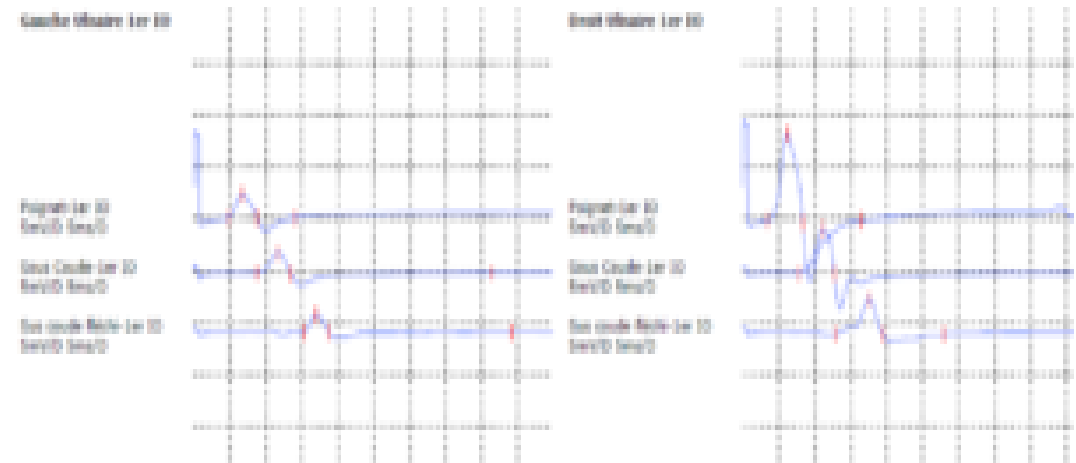
Etude de la conduction sensitive

Utile pour évaluer le niveau de la lésion nerveuse pré ou postganglionnaire.



Etude de la conduction motrice

- Bloc de conduction motrice (atteinte myélinique)
- Absence ou diminution de l'amplitude de la réponse motrice dans tous les points de stimulation



L'électromyographie (EMG)

évalue et enregistre l'activité électrique des muscles au repos et avec l'activité.

- Activité de repos: dénervation potentiels de fibrillation et/ou pointes positives
- Activité volontaire l'absence d'activité (lésion complète) ou tracés appauvris (lésion partielle).

Au fil du temps, des potentiels d'unité motrice naissants (de faible amplitude, de configuration polyphasique et de durée variable) peuvent apparaître et suggérer une **réinnervation**.

ENMG de suivi

à 3-6 mois pour surveillance du processus de réinnervation

L'absence de modification des paramètres à 2 examens séparés de 3 mois permet d'affirmer la stabilisation de la réinnervation.

Muscle	Nerf	Racine
deltoïde	axillaire	C5
Sous épineux	supra scapulaire	C5
Biceps brachial	musculo-cutané	C6
Long supinateur	radial	C6
Fléchisseur radial du carpe (grand palmaire)	médian	C7
Extenseur commun des doigts	radial	C7
Triceps	radial	C7
Fléchisseur ulnaire du carpe	ulnaire	C8
Court abducteur du pouce	médian	C8
Extenseur propre de l'index	radial	C8
1 ^{er} interosseux dorsal	ulnaire	T1

Suivi de la récupération

Le suivi de la récupération repose sur la clinique et EMG :

Le niveau du front de repousse est apprécié par le signe de Tinel, la cartographie sensitive et le testing musculaire.

L'EMG à l'aiguille est en avance sur la récupération clinique, en montrant l'apparition de micropotentiels de réinnervation.

- *Dans les bons cas*, les micropotentiels vont être de plus en plus nombreux, selon une progression proximo-distale. Puis leur amplitude va croître avec le retour de la force musculaire.
- *Dans les mauvais cas*, les potentiels vont rester rares et accélérés. La force musculaire va rester nulle ou faible, le muscle restera fatigable.

Prise en charge médico-sociale globale

- Un traitement antalgique adapté avec éventuellement le prise en charge au **centre de la douleur**;
- Traitement chirurgical;
- Une rééducation intensive par **physiothérapie**;
- Une adaptation de l'environnement personnel et professionnel, par **ergothérapie** ;
- Réorientation professionnelle

Traitement de la douleur neuropathique

1 ère intention:

- inhibiteurs de la recapture de la sérotonine-noradrénaline (duloxétine et venlafaxine)
- Gabapentine
- antidépresseur tricycliques
- la lidocaïne topique
- la stimulation nerveuse électrique transcutanée

2ème intention

- Prégabaline
- Tramadol,
- psychothérapie en tant qu'add-on
- les patchs de capsaïcine à haute concentration (Qutenza)
- la toxine botulique A

3 ème intention

- stimulation magnétique transcrânienne répétitive à haute fréquence du cortex moteur
- stimulation de la moelle épinière
- opioïdes puissants (en l'absence d'alternative)

International meeting of the French society of neurology 2021
French guidelines for neuropathic pain: An update and commentary



X. Moisset ^{a,*}, D. Bouhassira ^b, N. Attal ^b

^a Université Clermont Auvergne, CHU de Clermont-Ferrand, Inserm, Neuro-Dol, 63000 Clermont-Ferrand, France

^b Inserm U987, AP-HP, CHU Ambroise Paré hospital, UVSQ, Paris-Saclay University, 92100 Boulogne-Billancourt, France

Traitement chirurgical

Qui? indication à la chirurgie après une période d'observation s'il n'y a pas de signes cliniques (amélioration progressive du déficit neurologique) ou électrophysiologiques (persistance du processus de réinnervation, tracé EMG enrichis) de récupération spontanée.

Quand? Moment de la chirurgie
immédiate si lésion ouverte
retardée 3 à 6 mois
reconstruction secondaire >12 mois

Comment? Des libérations nerveuses (neurolyse)
Des greffes nerveuses
Des transferts nerveux
Des transferts musculaires libres

Pourquoi? Récupération de la flexion du coude, abduction et rotation externe de l'épaule
paralysie infraclaviculaire les résultats de la chirurgie nerveuse sont bons avec 95% de résultats utiles pour l'axillaire et le musculo-cutané, 60% pour radial et médian, mauvais pour le cubital.

Rééducation

Evaluation

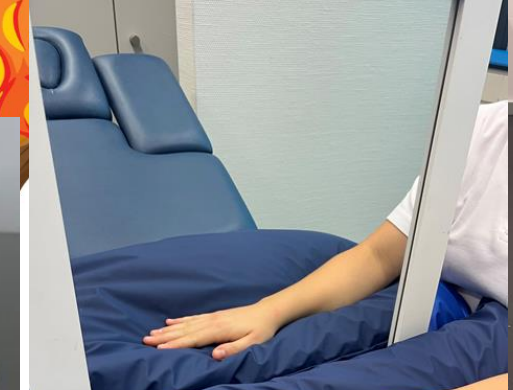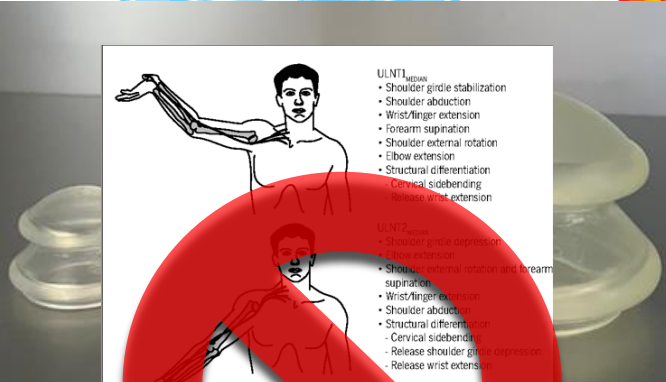
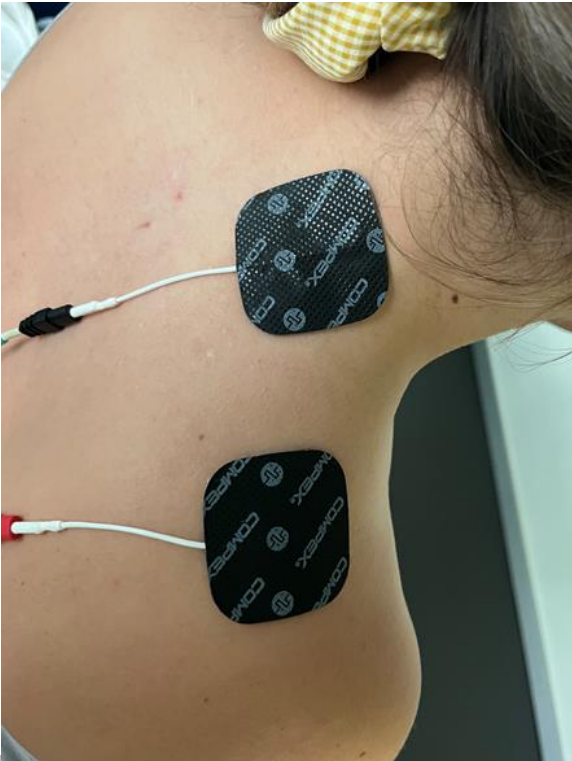
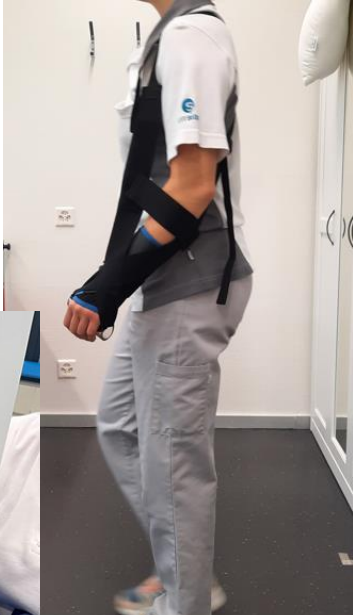Évaluer les capacités des patients

- limitations dues à la douleur
- amplitudes
- faiblesses/ retour moteur
- sensibilité

Evaluer les ressources du patient

- réseau
- psy
- facteurs limitant/encourageant

Contrôle non médicamenteux de la douleur



U1.N1.1_{base}

- Shoulder girdle stabilization
- Shoulder abduction
- Wrist/finger extension
- Forearm supination
- Shoulder external rotation
- Elbow extension
- Structural differentiation
 - Cervical sidebending
 - Release wrist extension

U1.N2_{base}

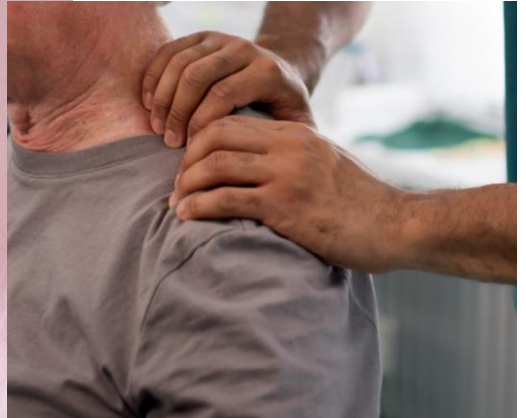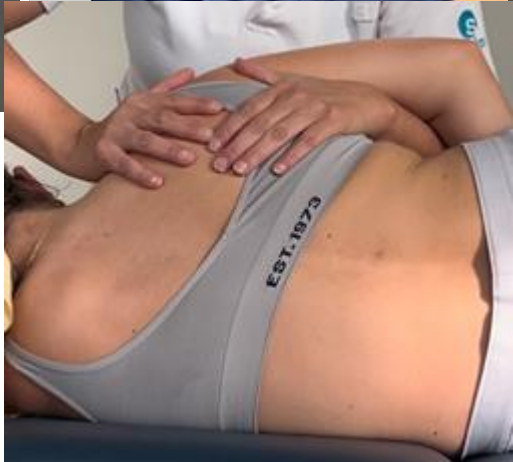- Shoulder girdle depression
- Elbow extension
- Shoulder internal rotation and forearm supination
- Wrist/finger extension
- Shoulder abduction
- Structural differentiation
 - Cervical sidebending
 - Release shoulder girdle depression
 - Release wrist extension

U1.N3_{base}

- Shoulder girdle depression
- Elbow extension
- Shoulder internal rotation and forearm pronation
- Wrist/finger flexion
- Shoulder abduction
- Structural differentiation
 - Cervical sidebending
 - Release shoulder girdle depression
 - Release wrist flexion

U1.N4_{base}


- Wrist/finger extension
- Forearm pronation
- Elbow flexion
- Shoulder external rotation
- Shoulder girdle depression
- Shoulder abduction
- Structural differentiation
 - Cervical sidebending
 - Release shoulder girdle depression
 - Release wrist extension



Entretien amplitudes articulaires

- prévient:
 - hypo extensibilités,
 - douleurs,
 - troubles cutanés
- maintient les voies corticales
- favorise la récupération

Entretien amplitudes articulaires



P- AA-A



Éducation thérapeutique
respect des tensions et douleurs,
modalités,
axes de mouvements,
port orthèse

Contrôle moteur

Potentialiser les capacités du patient (tonification vs renforcement) (! Équilibre musculaire)

Maintien de la contractibilité musculaire avec l'électrostimulation dénervé *

Intégration fonctionnelle (plier linge, boire, utiliser les couverts, tenir un objet,....)

PNF (irradiations, techniques progressives)

Imagerie mentale

Modalités de renforcement (si possible): isométrique- concentrique- *excentrique* / isotonique- isocinétique

Contrôle moteur

Pas de consensus pour le début du traitement:

4^{ème} semaine après accident

Dès que les symptômes ont diminué de 80%

Tout de suite

Adapter les modalités:

- Réentraînement à l'effort global: tout de suite
- Imagerie mentale: tout de suite
- Tonification- renfo progressif tout de suite
- Renforcement à haute intensité: plus tard, consensus avec médecin.

→ PERSONNALISATION

Electrostimulation: Dénervé

Objectif du programme dénervé

Lésions PERIPHERIQUES (totales ou partielles)

Conserver:

la contractibilité du muscle
l'élasticité des fibres
la trophicité musculaire



En attendant la réinnervation

→ ne joue **PAS** sur la régénération nerveuse!!!

Lequel choisir?

Dénervation **totale avec espoir** de récupération:

Denervé total

Dénervation **partielle avec espoir** de récupération:

Denervé partiel (fibres dénervées) + amyotrophie (fibres innervées)

Dénervation **totale hors délai** de récupération:

Pas d'électrothérapie

Dénervation **partielle hors délai** de récupération:

Amyotrophie ? (stimuler les fibres innervées)

Réévaluation ++ pour passer à la phase suivante

Particularités

Ne pas augmenter l'intensité quand le muscle ne répond plus

→ fatigabilité +++

Electrodes noires et gel de préférence

Stimulation sensitive

! Allodynie

Stimulation sensorielle: toucher différentes textures, formes, température, objets (dans la main ou sur le MS) ou en fonctionnel (tenir un verre froid ou chaud, une serviette, se sécher, se passer de la crème....)

Thérapie par le miroir: pas démontré de façon significative par les études, mais l'expérience montre que ça fonctionne sur la sensibilité mais aussi les douleurs neurogènes et la motricité

Education thérapeutique

Du point de vue du thérapeute

Tout au long de la prise en charge, personnalisé:

- utilisation/ mise en place des orthèses
- protection du MS
- compréhension de la pathologie, des objectifs, des mouvements, des risques...
- exercices à domicile avec explication des objectifs, modalités..
- gestion des activités par rapport aux symptômes

→ rendre le patient acteur de sa prise en charge

→ Rôle de coaching

Du point de vue du patient

- Importance de comprendre ce qu'ils peuvent faire ou non
- La prise de conscience est difficile et épuisante mais nécessaire
- Importance soutien psychologique
- Adaptation des AVQ par rapport à la pathologie
- Conscience du besoin d'écouter leur corps, faire des pauses, analyser adapter et prioriser les activités.
- Importance du transdisciplinaire (au-delà des limites des professions + ensemble), **même message de différents intervenants**
- **Pouvoir faire soi-même** (comprendre les objectifs, conscience corporelle pour faire un mouvement correct,...)

Réentrainement à l'effort

Activité physique continue modérée pourrait agir sur la gaine de myéline et améliorer la concentration des protéines liées à la myélinisation → encouragé pour prévenir et traiter la démyélinisation

Diminuerait les douleurs neuropathiques

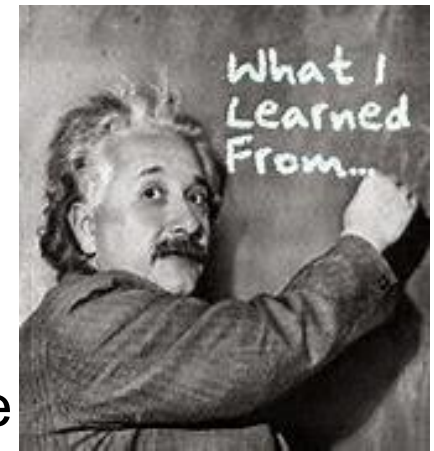
Déjà en aigue, même si dénervation totale (à distance)

Pas de consensus sur le type:

- programme ex indiv, étirement, renforcement,...

Take home messages

- Les lésions du plexus brachial sont souvent complexes avec une grande variabilité de récupération
- L'étiologie traumatique est la plus fréquente
- Un suivi rigoureux de l'évolution permet de maximiser le potentiel de récupération
- Nécessite une prise en charge multidisciplinaire
- Une référence rapide à une clinique spécialisée en plexus est recommandée
- Retentissement majeur sur la vie quotidienne et professionnelle.



Bibliographie

Brogan et al. (2022). *Team approach: management of brachial plexus injuries*. Journal of bone and joint surgery 10 (4), 1-8

Chiaramonte et al. (2023). *The role of physical exercises and rehabilitative implications in the process of nerve repair in peripheral neuropathies: a systematic review*. Diagnostics (13). 364

Janssen et al. (2019). *Reflections of patients and therapists on a multidisciplinary rehabilitation programme for persons with brachial plexus injuries*. Disability and rehabilitation, 41 (12) 1427-1434

Li et al. (2023). *Review of rehabilitation protocols for brachial plexus injury*. Frontiers in Neurology

Scott et al. (2013). *Rehabilitation of brachial plexus and peripheral nerve disorders*. Handbook of clinical neurology 110; 499-514